Thesis 1913 Erlangen 1912

DIE RÜSENKNOSPEN THYMUS UND THOLUS AM METAPHARYNX DER SÄUGER

INAUGURAL-DISSERTATION
ZUR ERLANGUNG DER DOKTORWÜRDE
DER HOHEN PHILOSOPHISCHEN FAKULTÄT
DER FRIEDRICH-ALEXANDERS-
UNIVERSITÄT ERLANGEN

VORGELEGT

VON

THEODOR MAYR
AUS ZIEMETSHAUSEN
STÄDT. BEZIRKSTIERARZT UND SCHLACHTHOFDIREKTOR
IN ERLANGEN

TAG DER MÜNDLICHEN PRÜFUNG: 14. FEBRUAR 1912

LEIPZIG
WILHELM ENGELMANN
1912

Sonderabdruck aus: »Morphologisches Jahrbuch«. 45. Band, 1. Heft.

Unsere Kenntnisse von den Epithelkörperchen der Schilddrüse wurden in den letzten 20 Jahren durch interessante physiologische Experimente erweitert. Schon seit längerer Zeit hatte man erkannt, daß die totale Entfernung der Schilddrüse schwere Erkrankungen im Gefolge hat, die sehr häufig zu letalem Ausgange führen. Die klinischen Zustände zeigten jedoch keineswegs einheitliche Symptome, sie waren vielmehr durch zwei grundverschiedene Krankheitsbilder charakterisiert.

In vielen Fällen trat eine akute, das Nervensystem betreffende und sich in schweren Krämpfen äußernde Tetanie, in anderen Fällen aber eine chronische, von Ernährungs-, Wachstums- und geistigen Störungen begleitete Cachexia strumipriva bzw. thyreopriva (Myxœdème postopérative) auf.

Da die Schilddrüsenentfernung bei Karnivoren stets eine tödliche akute Tetanie, bei Herbivoren dagegen immer eine chronische Kachexie auslöste, suchte man die Erklärung in der Verschiedenheit der Tierspecies und der Ernährungsweise, bis der französische Physiologe Gley 1890 zeigte, daß auch Pflanzenfresser, wie Kaninchen, an Tetanie erkranken, wenn man nicht nur die Schilddrüse, sondern auch die benachbarten Sandströmschen Epithelkörperchen exstirpiert, also eine Thyroidectomie complète ausführt. Als dann noch Vassale und Generali 1896 den Nachweis erbrachten, daß beim Hunde die

Entfernung aller Epithelkörperchen zur Tetanie führt, während di Exstirpation der Schilddrüse allein symptomlos vertragen wird, un Biedl 1901 auf Grund eigener Versuche die genetische Verschieden heit der Tetanie und Kachexie betont hatte, war die heute herr schende Ansicht begründet, daß die Tetanie nur durch Ausfall de Tätigkeit der Glandulae parathyreoideae hervorgerufen wird un daher als Tetania parathyreopriva zu bezeichnen ist. Je nach de Species und dem Alter der Versuchstiere kann man eine akute chronische und eine latente Tetanie unterscheiden. Bei jeder akute Tetanie sind neben den nervösen Erscheinungen andere Symptom wie struppiges Fell, Haarausfall, Ekzeme und hochgradige Ab magerung zu beobachten. Bei der chronischen Rattentetanie trete Kataraktbildungen und konstante Veränderungen an den Zähnen au außerdem Störungen im Knochenwachstum, Albuminurie und Ne phritis; auch die Gesamtkalkmenge ist niedriger als bei gesunde Tieren. Wenn bei der partiellen Parathyroidektomie wenigstens zwe Epithelkörperchen zurückgelassen werden, so folgen meist kein nervösen Erscheinungen. Entfernt man jedoch mehr als zwei, s gehört das Auftreten der Tetanie zur Regel.

Nach symptomlos ertragener partieller Parathyroidektomie kan aber Gravidität oder Laktation zum Ausbruch der Tetanie führen Dies berechtigt zu dem Schlusse, daß eine latent vorhandene Epithel körpercheninsuffizienz die Basis bildet, auf welcher durch Ver änderungen in der Tätigkeit der Generationsorgane und den da durch bedingten Stoffwechselalterationen die manifeste Tetanie aus gelöst wird.

Nachdem die klinischen und experimentellen Erfahrungen mi wachsender Bestimmtheit gelehrt haben, daß Funktionsstörungen de Epithelkörperchen von nicht weniger einschneidender Bedeutung fü den Gesamtorganismus sind als die bekannten schweren Schädigungen die aus einer Disfunktion der Schilddrüse hervorzugehen pflegen bedarf es keiner Entschuldigung, wenn ich auf den Rat von Herr Prof. Dr. A. Fleischmann im zoologischen Institut der Universitä Erlangen eine Prüfung der bisher vorliegenden entwicklungs geschichtlichen Angaben unternommen habe. Ich stelle zunächst di in der Literatur vertretenen Meinungen übersichtlich zusammen, un die Art des Problems zu charakterisieren, und knüpfe daran de Bericht über meine eigenen Studien an einer bedeutenden Zahl vo Schnittserien.

I. Ältere Ansichten über die Entwicklung der Schlundspaltenderivate. 1880—1890.

Die Entwicklung der Schilddrüse ist erst nach großen Umwegen und vielfachen Irrtümern enträtselt worden. Abgesehen von den älteren Angaben z. B. von Huschke und Remak, welchen der Mangel einer ausreichenden Technik die Einsicht in das natürliche Geschehen verschloß, haben W. Müller und Th. Kölliker die zuverlässigen Fundamente der heutigen Kenntnisse geschaffen. Kölliker (24) zeigte 1879 beim Kaninchen die Anlage der Schilddrüse als mediane Ausstülpung des Schlundes (Fig. 1) im Einklang mit Remak, der 1855 beim Hühnchen an der ventralen Wand der Mundrachenhöhle in der Höhe des II. Kiemenbogens die homologe Ausbuchtung gesehen hatte. Alle späteren Forscher, welche gutes Embryonenmaterial bearbeiteten, haben diesen Vorgang bestätigt.

Fig. 1.

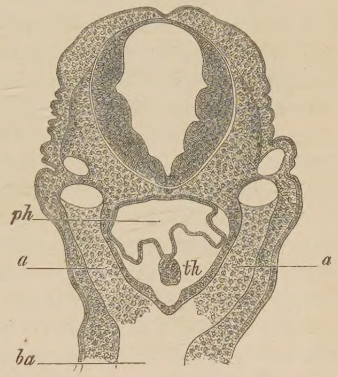

Querschnitt durch den Kopf eines Kaninchens von 10 Tagen. Vergr. 47/1. Nach Kölliker. *aa* vorderste Aortenbogen; *ba* Bulbus aortae; *ph* Schlund; *th* Thyreoideaanlage.

Aber die richtige Erkenntnis wurde schon im Jahre 1880 durch A. Wölfler (60) verdorben. Mit Studien über den Kropf in der Wiener chirurgischen Klinik beschäftigt, hatte dieser mit den embryologischen Aufgaben weniger vertraute Arzt eine Exkursion in das fremde Fach gewagt und angegeben, das Epithel der beiden ersten Schlundspalten vergehe bei Schweineembryonen nicht, sondern entwickle sich zu zwei Epithelblasen und liefere dadurch die paarigen, später verwachsenden Anlagen der Schilddrüse; von der Peripherie der Blasen strahlen cylindrische Fortsätze aus, welche durch spätere Vascularisation in Reihen oder Haufen von Zellen zerfallen, aus denen die normalen Drüsenblasen der Schilddrüse hervorgehen. Nach der Geburt liege in der Schilddrüse noch viel unverbrauchtes Bildungsmaterial.

Diese Angaben waren durchweg falsch. Wölfler hatte die Anlage der Thymus für die Anlage der Schilddrüse gehalten, die Ordnungszahl des Kiementaschenpaares, aus welchem die Thymus sproßt, unrichtig bestimmt und sich über das Vorkommen von embryonalem Bildungsmaterial in der Schilddrüse wiederum getäuscht. Allein die einmal ausgesprochenen Behauptungen fanden bestätigenden Wiederklang bei anderen Gelehrten und übten eine störende Wirkung auf lange Jahre aus.

Stieda (52) behandelte 1881 die Frage in umfassenderer Weise, indem er die drei am Halse liegenden Drüsenpaare Gl. thymus, thyreoidea und carotica in Betracht zog und nach Untersuchungen an einer großen Zahl von Schaf- und Schweineembryonen, einzelnen Pferde-, Hunde-, Katzen- und Mäuseembryonen ihre Herkunft aus Kiemenspalten schilderte. Er hielt sich damit im Gedankenkreise seiner Vorgänger.

Von der paarigen Anlage der Thymus war schon seit Anfang des 19. Jahrhunderts gesprochen worden (Meckel, Tiedemann, Fleischmann, Lucae, Valentin), während Arnold sie aus einer Wucherung der häutigen Luftröhre

abgeleitet hatte. Kölliker (24) erkannte 1879 die Thymusanlage des Kaninchens als eine in Schlauchform umgewandelte Kiemenspalte, ohne die Frage zu entscheiden, ob die II., III. oder IV. Kiemenspalte zur echten Thymus sich umbildet.

Die paarige Anlage der Schilddrüse war von Meckel 1806 und Fleischmann 1820 geschildert worden. Huschke glaubte 1826, ihre Entstehung aus dem vordersten Kiemenbogen gesehen zu haben. Remak 1855, A. Götte 1867, W. Müller und Th. Kölliker dagegen führten ihre früheste Spur auf eine unpaare Abschnürung vom Schlundepithel zurück.

Die Entwicklung der Carotisdrüse war überhaupt nicht studiert worden. Nur Luschka hielt es 1862 für wahrscheinlich, daß sie aus dem Darmdrüsenblatt abgeschnürt werde. Ihre Anlage sei vielleicht in den von Remak unterschiedenen Nebendrüsen der Glandula thyreoidea zu suchen.

Nach Querschnitten bestätigte Stieda (52) zunächst die epitheliale Beschaffenheit der embryonalen Thymus und bildete sich über ihre Herkunft folgende Ansicht: Nachdem die Visceralbögen verwachsen und die Kiemenspalten der Säugetiere geschlossen sind, wird ein Teil des die letzte oder vorletzte Spalte auskleidenden Epithels vom Bindegewebe umfaßt, so daß ein von Rachen zur äußeren Haut reichendes Epithelrohr entsteht. Dieses in die Leibessubstanz hineingezogene Epithel der Kiemenspalte beginnt bei Schweinen solide, bei Schafen hohle Wucherungen in die Leibessubstanz des Embryos zu treiben und ist die Anlage der Thymusdrüse. Sie wächst als ein beträchtlicher Epithelstrang (hohl beim Schaf, mit kleinem Lumen beim Schwein), dessen Zusammenhang mit dem Epithel der Kiemenspalte und des Rachens früher oder später schwindet, nach vorn und längs dem Halse abwärts bis in den oberen Thoraxraum. Bald ist der untere Abschnitt stärker entwickelt als der Halsteil und der anderseitigen Anlage genähert, mit welcher er beim Schaf und Schwein später verwächst.

Die Thymus behält eine Zeitlang ihre epitheliale Natur, aber noch während des Embryonallebens tritt der Charakter des fertigen Organs auf, nämlich ein gefäßhaltiges, bindegewebiges Reticulum mit lymphoiden Zellen in den Maschen. Während aber Kölliker angab, daß die Epithelzellen sich in die kleinen Zellen der ausgebildeten Thymus verwandeln, vermutete Stieda die konzentrischen sog. Hassalschen Körperchen seien die letzten Reste der ursprünglichen Epithelanlage und die lymphoiden Zellen stammen von der umgebenden Bindesubstanz.

Die Schilddrüse leitete Stieda (52) irrtümlich und im Widerspruche zu den bestimmten Angaben Köllikers (24) aus zwei lateralen Epithelwucherungen an der Stelle ab, wo der Rest der (letzten oder vorletzten?) Kiemenspalte mit dem Rachenepithel zusammenstößt, obwohl seine Präparate nicht sehr überzeugend waren. Die paarigen Anlagen sollen rapid gegen die Mitte wachsen, so daß auch der mittlere Teil der Thyreoidea sehr früh im Embryo erscheine. Die unpaare mediane Anlage hat Stieda weder beim Schafe noch beim Schwein gesehen, weil er keine entsprechend jungen Embryonen untersuchte.

Seine Mitteilungen über die Carotisdrüse sind sehr aphoristisch. Die erste Anlage derselben glaubte er beim Schaf in einer Ansammlung von Epithelzellen zu finden, welche sich hinten von einer Kiemenspalte ablöst und zu einem kugeligen, in innigster Berührung mit der hinteren Wand der Carotis bleibenden Körper abrundet. Später dringen Blutgefäße in die Zellenmasse ein, so daß die Carotisdrüse aus einem System verästelter solider Zellstränge und dazwischen liegender Blutgefäße besteht. Da Stieda keine sichere An

schauung gewinnen konnte, ließ er es unentschieden, ob die Thyreoidea aus der IV. und die Thymus aus der III. Spalte oder ob beide aus ein und derselben, der III. oder der IV. Spalte entsprossen.

Born (4) versuchte 1883 nach Untersuchungen über die Derivate der embryonalen Schlundbogen und Schlundspalten bei Schweineembryonen den herrschenden Widerspruch durch den Kompromiß zu lösen, daß die Schilddrüse aus einer paarigen und einer unpaaren Anlage entstehe. Er gab die IV. Kiementasche als Ursprungsort der paarigen Anlage an, während die unpaare Anlage unabhängig als ventrale Ausstülpung des Schlundes in der Höhe der II. Tasche sprosse, wie Kölliker richtig gesehen habe. Entsprechend der von Stieda benutzten Schnittrichtung hat G. Born fast ausschließlich eine senkrecht auf der Profilkontur zwischen Scheitel- und Nackenbeuge stehende Schnittebene gewählt.

Bei 7 mm-Embryonen zählt man vier Kiemenbogen, drei äußere und den Rest der IV. Kiemenfurche. Die vordere Anlage der Thyreoidea fällt in eine Querlinie mit dem Vorderrande der zweiten inneren Kiemenöffnungen. Die III. Kiementasche besitzt einen vertikalen und horizontalen Schenkel. Von dem medialen Ende des letzteren zieht die epitheliale Anlage der Thymus als eine kurze Blindtasche mit geschichtetem Epithel ventral nach innen und vorn.

Bei Embryonen von 11 mm hat sich die unpaare Knospe der Thyreoidea von ihrem Mutterboden abgelöst, doch liegt sie noch am vorderen Ende des II. ventralen Kiemenarterienstammes. Die Thymusanlage mündet in den Rest der III. Kiemenspalte. Im Bereiche der blinden dorsalen Aussackung der III. Kiementasche entsteht ein großes Epithellager, das ventral mit dem noch gangbaren Teil der Kiementasche, innen mit der seitlichen Schlundwand und außen mit dem Epithel des dorsalen Teiles der III. äußeren Kiemenfurche zusammenhängt. Die blinden Enden der erheblich verlängerten Thymusanlagen liegen zur Seite des Austritts des ventralen Aortenstammes aus dem Pericard.

Die quergestellte, halbmondförmige vordere Anlage der Thyreoidea hat sich bei Embryonen von mehr als 22 mm noch mehr in die Tiefe gesenkt; sie rückt dem Beginn des Kehlkopfschlitzes näher, später liegt sie ihm ventral an und kommt schließlich sogar hinter die Kehlkopfanlage. Die III. Kiemenspalte ist in einen engen Kanal verwandelt, der lateral in einen breiteren, soliden, mit der Epidermis zusammenhängenden Zellstrang übergeht. Dicht an der Rachenmündung liegt ein dorsal ausgedehntes Epithellager. In das ventrale, dreieckig zugespitzte Ende dieses Epithellagers mündet die schlauchförmige, länger gewordene Thymusanlage ein. Die ventralen Reste der IV. Kiemenspalte haben sich verlängert und medial konkav gekrümmt. Sie zeigen ein deutliches Lumen, mitunter am blinden Ende einzelne Höcker, welche ihre charakteristische Lage hinter dem IV. Aortenbogen behalten und die hinteren paarigen Anlagen der Thyreoidea vorstellen. Bei Embryonen von 14 mm N.L. existiert noch die innere Mündung der II. Kiementasche in der Seitenwand der Mundhöhle, ferner ein enger Kanal nach hinten. Das Hautende der Kiemenspalte ist geschwunden. Bei nur 1 mm größeren Schweineembryonen ist die letzte Spur der II. Kiemenspalte vollständig verschwunden.

Die III. Kiemenspalte erhält sich als epithelialer, von der Schlundwand zur Haut ziehender Strang bedeutend länger als die II. Spalte. Bei Embryonen von 20 mm S.Stl. ist er unterbrochen, doch existiert noch ein von der Epidermis eine kleine Strecke in die Tiefe steigender, blind endigender Epithelstrang. Ebenso geht von der Schlundwand ein schmaler, sich bald zu einem massigen

Epithellager verbreiternder Epithelstrang aus, mit dem die Thymusanlage zusammenhängt.

Die paarigen Anlagen der Thymus hängen bei Embryonen von 13 mm durch den Rest der III. Kiemenspalte mit der lateralen Schlundwand zur Seite des vorderen Endes des Kehlkopfeinganges zusammen. Auch nachdem diese Verbindung gelöst ist, behält der Anfang des Thymusschlauches seine Lage zu beiden Seiten des Kehlkopfschlitzes bei. Der dorsale Anfang des Thymusschlauches wird von dem einen Rest der obliterierten III. Schlundspalte darstellenden Epithellager gebildet. Mit der Rückwärtsverschiebung der Vereinigungsstelle der Carotiden und des ganzen vorderen Herzendes wandert das Ende der Thymus nach hinten. Da jedoch der dorsale Anfang derselben an Ort und Stelle bleibt, wird der epitheliale Schlauch immer länger.

Bei Embryonen bis zu 18 mm S.Stl. zieht als Rest der III. Kiemenspalte ein epithelialer, eine Strecke weit mit deutlichem Lumen versehener Strang von der seitlichen Schlundwand bis zur Epidermis. Gleich nach dem Abgange vom Schlunde durchsetzt das Rohr ein großes, einen Rest des früher dorsal ausgebuchteten III. Kiemenspaltes darstellendes Epithellager von drei- oder viereckiger Form, von dessen unterem spitz ausgezogenem Ende der epitheliale Hohlstrang der Thymusanlage ausgeht.

Bei Embryonen etwas über 20 mm S.Stl. sind die Schlund- und Hautverbindungen des Restes der III. Kiemenspalte geschwunden, nur ein zipfelförmiger, hohler, lateraler Fortsatz des Epithellagers erinnert an die frühere Hautverbindung. Der aus dem unteren Ende des mehr ausgedehnten Epithellagers entstandene Thymusstrang zeigt nicht dorsal, sondern erst gegen das unterste Ende ein deutliches Lumen.

Bei Embryonen von 25 mm S.Stl. ist das Epithellager neben dem Kehlkopfe noch zu erkennen, während es sich bei einem Embryo von 35 mm S.Stl. verloren hat.

Die vordere Thyreoideaanlage verschiebt sich an der ventralen Seite der Kehlkopfspalte rückwärts. Der Verschiebung folgen bis zu Embryonen 20 mm die III. Aortenbogen, die spätere Arteria carotis communis. Bei Embryonen über 20 mm S.Stl. rücken die Thyreoideaanlage und die Vereinigungsstelle der Carotides communes auseinander. Die Reste der IV. Kiemenspalte oder die paarigen Anlagen der Thyreoidea, welche bei Embryonen von 13 mm N.S. hinter den IV. Aortenbogen liegen, verschieben sich ein wenig nach hinten. Die unpaare Thyreoideaknospe rückt näher und berührt sie bei Embryonen von 19 mm S.Stl. Im Stadium von 18–22 mm S.Stl. verschmelzen ihre Epithelbalken seitlich mit dem blinden ventralen und zugleich etwas nach innen gerichteten erweiterten Ende dieser paarigen Gebilde, welche bei älteren Embryonen ebenfalls in ein Epithelbalkennetz von dem gleichen Aussehen wie die unpaare Anlage umgewandelt werden. Ohne Zweifel werde also der epitheliale Teil der Thyreoidea durch Verschmelzung zweier, ursprünglich räumlich getrennter und histologisch verschieden gebauter Bestandteile hergestellt. Der unpaare Teil nimmt frühzeitig die bekannte Netzstruktur an, die paarigen den Ausstülpungen der IV. Kiemenspalten entstammenden Teile gewinnen erst nach der Verschmelzung mit dem medianen Stück Schlauchform und wandeln sich in das Netz von Zellbalken der seitlichen Schilddrüsenlappen um. Bei Embryonen von 21 mm S.Stl. tritt die vollkommene Verbindung der medianen und seitlichen Anlagen ein. Nur die verdünnten dorsalen Teile der paarigen Anlagen ziehen noch frei nach außen, dorsal und zeigen häufig ein deutliches Lumen

ie Oberfläche ihres ventralen Kolbenendes wird unregelmäßig, durch mannigache Vorsprünge und Einbuchtungen, in die Capillaren eindringen. Damit beinnt die Auflösung der seitlichen Thyreoideaanlagen in dasselbe Zellbalkenetz, wie es die mediane Anlage aufweist. Die ungleichartige Zusammensetzung der Schilddrüse läßt sich an der Färbung erkennen, indem die von den eitlichen Anlagen abstammenden Teile viel intensiver rot gefärbt werden. och bei Embryonen von 26 mm S.Stl. erkennt man die besondere Abstammung er seitlichen Teile des Zellbalkennetzes an den engeren Maschen und dickeren alken. Die von einer Bindegewebskapsel umschlossene Schilddrüse eines mbryo von 37 mm ließ keine histologischen Unterschiede zwischen Mitte und eitenteilen wahrnehmen.

Born (4) spricht Stieda (52) das Verdienst zu, die seitliche Schilddrüsenlage in den zwei von einer der letzten Kiemenspalten jeder Seite ausgehenden usstülpungen richtig gesehen zu haben, aber ihre sekundäre Verbindung mit er medianen Anlage sei ihm entgangen. Daher vermutete er ohne Recht, daß as Mittelstück sehr früh aus den seitlichen Anlagen hervorwachse, und ließ es rtümlicherweise von derselben Kiemenspalte wie die Thymus entstehen. Den nderen Autoren entging die Verschmelzung der Schilddrüse aus drei Anlagen benfalls, die auch für das Schaf [Stieda (52)] und wahrscheinlich für den Menschen [His (19)] gelte. Wenigstens ist Born überzeugt, daß die Drüse bei llen Säugetieren gleichartig gebildet werde.

Die versöhnende Darstellung Borns (4) bildete den unbezweifelten Leitaden für die Ansichten von Fischelis (8), Froriep, His (19), Kastschenko (22), de Meuron (30), Piersol (38), Prenant (39). Kleine Gegensätze traten nur insofern auf, als die Autoren den Wert der paarigen und unpaaren Anlagen für den Aufbau der Schilddrüse verschieden einschätzten. Kastschenko (22) z. B. erklärte die lateralen Schilddrüsenanlagen für einen unbedeutenden Teil des künftigen Organs, welcher von der medianen Anlage umwachsen werde und jedenfalls nicht die ganzen seitlichen Lappen der Schilddrüse liefere. Auch die Beziehungen der lateralen Anlagen zur IV. Kiementasche wurden verschieden beurteilt. His (19) ließ nur topographische Beziehungen gelten und leitete die lateralen Anlagen vielmehr aus dem Sulcus arcuatus ab, wo der Schlund mit der IV. Tasche zusammenfließt. de Meuron (30) 1886 äußerte ähnliche Gedanken: Die laterale Schilddrüse geht aus einem ventralen Divertikel der IV. Tasche hervor; doch hielt er die Anlage für die rudimentäre Spur des VII. Kiemenpaares, das van Bemmelen bei Haifischen gefunden zu haben glaubte.

Fischelis (8) sucht 1885 den Widerspruch, welcher durch die Berichte von Stieda (52) und Born (4) gegen Köllikers (24) Angaben über die Entwicklung der Schilddrüse entstanden war, durch Untersuchungen an Hühner- und Schweineembryonen zu klären. Er fand, daß die Thyreoidea beim Hühnchen und beim Schweine zwar aus dem Epithel des Pharynx entsteht, jedoch in verschiedener Art und Ausbildung. Beim Hühnchen sproßt die Schilddrüse nur median aus dem Pharynxepithel, stellt anfangs ein hohles Bläschen, später einen soliden Körper vor und wird in zwei voneinander sich immer mehr entfernende Körper geteilt, welche nahe den Ursprungsstellen der Carotiden zu liegen kommen. Beim Schweine dagegen entsteht die Thyreoidea an drei verschiedenen Stellen: einer medianen, in der Höhe des II. Kiemenbogens liegenden Knospe und zwei lateralen, in der Gegend der III. Kiemenspalte befindlichen inneren Kiemenfurchen. Die beiden lateralen Anlagen treffen mit den seitlichen

Enden der mittleren Anlage zusammen und verwachsen. Eine Teilung de Anlage findet nicht statt. Die Thymus entwickelt sich beim Schwein aus den Epithel der III., äußeren und inneren Kiemenfurche. Beim Hühnchen konnt er eine Anlage der Thymus nicht finden.

J. F. VAN BEMMELEN (2) verfolgte 1885 an Schnittserien durch Haifisch embryonen die Entwicklung der Suprapericardialkörper und schloß aus den Ort und der Art ihrer embryonalen Genese, daß sie Reste eines VII. Kiemen spaltenpaares sind, welches das Ectoderm nicht mehr erreicht und die ur sprüngliche Funktion verloren hat. Es erschien ihm wichtig, daß ähnlich drüsenartige Körper bei Säugetieren als Derivate der in Rückbildung begriffene Kiemenspalten erkannt sind. Er meinte damit das IV. Kiemenspaltenpaar ode die seitlichen Schilddrüsenanlagen. Obwohl eigentlich gar keine Ähnlichkei zwischen den verglichenen Gebilden besteht, suchte VAN BEMMELEN doc seine irrige Ansicht zu vertreten. Er meinte, das IV. Spaltenpaar schnüre sic ja auch als hohle Ausstülpung des Rachenhöhlenepithels hinter dem III. Kiemen spaltenpaare ab, verwachse aber mit der unpaaren Schilddrüse und bilde sic histologisch derart um, daß es vom mittleren Teile der Schilddrüse nicht meh zu unterscheiden sei. Freilich sei bei Selachiern eine solche Verwachsung nich einmal angedeutet, auch seien die Suprapericardialkörper als VII., nicht al IV. Spaltenpaar zu deuten, aber in ihrem histologischen Bau stimmen sie mi der Thyreoidea überein, welche hier nur aus einer medianen Bildung bestehe

P. DE MEURON (30) machte bald genauere Angaben über kleine, bishe nicht gewürdigte Formbesonderheiten der Schlundtaschen und gab dadurch de Ansporn zur sorgfältigen Beachtung derselben. Leider artete aber die be rechtigte Genauigkeit allmählich in eine übertriebene Einschätzung der mini malen Plastik aus. Bei kleinen Embryonen des Schafes von 11,5 mm fan DE MEURON an der III. Kiementasche ein rudimentäres Sinnesorgan in Be ziehung zum Vagusganglion, das später vollständig schwindet, ferner eine soliden dorsalen Fortsatz am mittleren Teile der III. Kiementasche, welche die obere Partie der Thymus wird, und einen hohlen ventralen Fortsatz, welche die Thoraxportion der Thymus liefert. Aus der IV. Tasche entsteht ein ven trales Divertikel und eine dorsale Verdickung. Da die mediane Schilddrüsen knospe bei 14 mm-Embryonen zwei große Seitenlappen und einen Isthmu zeigt, hielt DE MEURON (30) nicht dafür, daß die Seitenlappen ausschließlic von den accessorischen Schilddrüsen herrühren, obwohl sich die Ventral divertikel der IV. Tasche an ihrem Aufbau beteiligen. Dieselben schnüren sic von der IV. Tasche ganz ab und werden von der unpaaren Thyreoidea umfaß Dabei wird das Lumen durch Wucherung der Wandzellen unregelmäßig. Von de Oberfläche gehen Zellstränge aus. Sie kommunizieren zwar nicht mit de Strängen der unpaaren Thyreoidea, lassen aber ähnliche Follikel entstehen Die IV. Tasche bildet außerdem durch Epithelverdickung ihrer lateralen und dorsalen Wand ein kleines, an der Schilddrüse bleibendes Organ; dasselb differenziere sich zu analoger Struktur, wie die aus der III. Tasche stammend Thymus.

Überrascht von der Tatsache, daß die Schilddrüse der Säugetiere aus dre Anlagen gebildet wird, während sie bei Vögeln und Ichthyopsiden ausschließ lich aus der medianen Ausstülpung der Pharynxwand entstammt, schloß sic DE MEURON (30) der Ansicht VAN BEMMELENS (2) an, daß die accessorische Thyreoideaanlagen gleich rudimentären Kiementaschen seien und den Supra pericardialkörpern der Haifische entsprächen, welche Reste eines VII. Kiemen

spaltenpaares sind und das Ectoderm nicht mehr erreichen. Das Divertikel der accessorischen Schilddrüse wurde daher nicht als Rest der IV. Kiemenspalte gedeutet, wie Born es wollte, sondern als ein unabhängiges Organ, das direkt aus dem Pharynx stammt und zwar aus einer VII. Kiemenspalte, welche durch Verschwinden der dazwischenliegenden Spalten mit der IV. Spalte in Beziehung gekommen sei. Diese Ansicht hielt sich im Kreise der damaligen Anschauungen. Zahlreiche Embryologen waren der Meinung, daß die recenten Formen mit vier oder fünf Kiemenspalten von Vorfahren mit einer größeren Zahl von Kiemenspalten abstammen. Man müsse nur annehmen, die Umbildung des VII. Spaltenpaares in accessorische Schilddrüsen sei der Grund ihrer Erhaltung gewesen. Als die V. und VI. Spalte atrophierten, verkürzte sich der zugehörige Pharynxabschnitt; die modifizierten Reste der VII. Kiemenspalte wurden so der letzten, d. h. der IV. Kiemenspalte der Sauropsiden und Säuger genähert.

His (19) beschrieb 1885 die Entstehung der Schilddrüse. Indem die Zungenwurzel durch medianes Zusammentreffen der II. und III. Schlundbogenwülste sich anlegt, wird ein Teil des primären Mundhöhlenbodens überbrückt und in eine von der Zungenwurzel bedeckte Blindbucht einbezogen. Diese schließt sich zu einer gesonderten Höhle ab dadurch, daß der Zungenkörper an die Zungenwurzel heranrückt und sich mit ihr verbindet. Die also abgegrenzte, zweiteilige Epithelblase, welche durch den engen Ductus thyreoglossus mit der Zungenoberfläche zusammenhängt, ist die mittlere Schilddrüsenanlage. His bestätigte das Vorkommen der seitlichen Schilddrüsenanlagen, doch befremdete es ihn, daß nach Borns (2) Darstellung die beiderlei Anlagen aus anscheinend ganz verschiedenen Bildungsstätten entstehen sollten. Er glaubte die gemeinsame Beziehung zwischen der seitlichen und mittleren Anlage aufgefunden und gezeigt zu haben, daß sie insgesamt aus dem früheren Boden des Mundrachenraumes hervorgehen. Die seitlichen Schilddrüsenanlagen sind nach seiner Ansicht nicht vom Epithel der IV. Schlundtasche, sondern aus dem Sulcus arcuatus abzuleiten, indem der untere, neben dem Kehlkopfeingange liegende Teil des primären Rachenbodens sich von der Haupthöhle abschließt und zu einem selbständigen, dem Kehlkopfe seitlich anliegenden Gebilde umwandelt. Auf den Widerspruch zwischen Borns und seiner Meinung sei kein großes Gewicht zu legen, da das hintere Ende des Sulcus arcuatus mit der IV. Schlundtasche zusammenfließe. 1891 erklärte His (19), die herrschende Annahme, daß aus der mittleren Anlage der Mittellappen, aus den seitlichen Anlagen die Seitenlappen der Schilddrüse hervorgehen, könne in dieser schroffen Fassung unmöglich richtig sein. Die mittlere Anlage zeige frühzeitig zwei seitliche Hörner, die an Ausdehnung gewinnen und mit den seitlichen Anlagen zusammentreffen. Daher müsse er annehmen, daß die seitlichen Lappen der Schilddrüse nur zum Teil aus den seitlichen Anlagen, zum anderen Teile aus der mittleren Anlage hervorgehen.

Den Ursprung der Thymus führte His 1885 auf die epidermale Auskleidung der II., III. und IV. Schlundfurche zurück, nicht auf das Entoderm des Schlundes. Er glaubte, daß dieser äußere Teil an der Grenze zwischen Kopf und Hals in die Tiefe geschoben und von der Oberfläche getrennt werde. Als Folge der Überschiebung der Schlundbogenwülste entstehe der tiefe Sinus praecervicalis zwischen Kopf und seitlicher Halswand, trete durch allmählichen Abschluß des Einganges ins Innere des Körpers und liefere den trichterförmig ausgeweiteten Gang der Thymusanlage. Später nehme das Organ eine gestreckte

Form an, sein unteres Ende gleite vor den großen Gefäßstämmen tiefer herab in den Brustraum vor die Teilungsstelle der Aorta. 1886 hat His (19) seine Auffassung über die Thymusbildung eingehender begründet. Der Sinus praecervicalis ist eine zu den Spalten II, III, IV hinführende Bucht in dem Winkel hinter dem II. Schlundbogen vor der seitlichen Halswand und über der primären Brustwand. Er entsteht dadurch, daß der IV. und III. Visceralbogen in die Tiefe rücken und teils vom vorspringenden Rande des II. Visceralbogens teils von der Seitenwand des Halses überdeckt werden. Im zweiten Embryonalmonate sei die Überwachsung vollendet, der II. Bogen berühre dann unmittelbar die seitliche Wand des Halses. Der Grund dieser Bucht umgreife als gekrümmte Spalte den IV. Visceralbogen und bleibe von der III. Schlundtasche nur durch eine dünne Verschlußplatte getrennt. Auch an die IV. Schlundtasche rücke er näher heran. Der tiefere Teil der Bucht werde als Fundus praecervicalis von dem trichterförmigen Eingang — Infundibulum praecervicale — mehr und mehr geschieden, bis beide zerfallen. Der Fundus praecervicalis bilde dann einen geschlossenen epithelialen Hohlkörper von halbmondförmigem Querschnitte, eben die Thymusanlage. His (19) kann nicht verstehen, warum alle Beobachter mit Born (2) diese Anlage von der III. Schlundtasche ableiten. Bei zunehmender Ausbildung des Halses strecke sich die Thymusanlage in die Länge. Ihr unteres Ende bleibe den unteren Aortenbogen nahe und werde mit ihnen abwärts verschoben.

N. Kastschenko (22) veröffentlichte 1887 eingehende Schilderungen über das Schicksal der III. Schlundspalte bei Schweineembryonen (11—95 mm). Mit Vorteil benutzte er für die älteren Stadien die Hauptstämme der Kopfnerven als Wegweiser zur Unterscheidung der Schlundbogenbezirke, wenn die Schlundbogen schon im Verschwinden begriffen sind. Es gibt drei unbestreitbare Schlundspalten. An jeder unterschied er eine epidermoidale und eine epitheliale Tasche. Die epidermoidale Tasche der II. Schlundspalte öffnet sich in eine zwischen dem II. Schlundbogen und der Brustwand gelagerte, nach außen offene Grube, den Sinus praecervicalis (His), welche durch das Einschieben des hinteren Schlundbogen nach innen gegen die Schlundhöhle entsteht. Hinter der III. epithelialen Tasche folgt ein epithelialer Hohlschlauch. Born (2) und Froriep sehen denselben für die IV. epitheliale Tasche, His (19) und de Meuron (30) für den abgeschnürten, unteren seitlichen Teil des Schlundbodens an. Eigentlich bestehe zwischen beiden Anschauungen kein großer Unterschied. Kastschenko faßte sie als vermutlich epidermoidale und epitheliale Teile der IV. Schlundtasche auf.

Die III. epitheliale Tasche ist Thymusanlage. Sie hat die Form eines langen Schlauches, welcher knieförmig zunächst lateral, dann vorwärts zieht und blind endet. An dem Knie der Röhre findet sich ein relativ großer Knoten (Nodulus thymicus), d. h. eine dichte Verflechtung solider Epithelstränge mit dem zwischenliegenden embryonalen Bindegewebe. Das vorderste Blindende des Schlauches nannte Kastschenko (22) »Cauda« der Thymusanlage. Da der Nodulus thymicus später mit dem Epithel des Sinus praecervicalis verwächst, wird die III. epitheliale Tasche samt dem Sinus praecervicalis ein epitheliales Gebilde. Zu gleicher Zeit wird die äußere Öffnung des Sinus verengt und geschlossen. Dann gleicht der frühere Sinus praecervicalis einem an der Grenze zwischen Kopf und Rumpf gelagerten Epithelknoten, welcher median mit dem Nodulus thymicus, mittels des Ductus praecervicalis mit der Epidermis zusammenhängt und den epidermoidalen Teil der Thymusanlage liefert. Ebenso

rd die II. Schlundspalte, ferner der zwischen dem Nodulus thymicus und dem hlunde liegende Teil der III. epithelialen Tasche schmäler, in die Länge ge- gen, endlich unter Verlust des Lumens getrennt. Da die II. Schlundspalte nähernd in der Mitte geteilt wird, bleibt ihre epitheliale Tasche mit dem hlunde verbunden, während ihre epidermoidale Tasche sich der epidermoi- len Anlage der Thymus einverleibt. Die III. epitheliale Tasche wird näher m Schlunde abgeschnürt, daher bleibt ihr größter Teil samt der Cauda der ymusanlage und dem Nodulus thymicus von dem Schlunde isoliert, aber mit r epidermoidalen Anlage der Thymus verbunden. Das große, aus dem Fun- s praecervicalis samt dem Nodulus thymicus bestehende Epithelkonglomerat zeichnet er als Caput der Thymusanlage. Somit hat die Thymus die Form es aus drei Teilen: Ductus praecervicalis, Caput und Cauda bestehenden kens gewonnen. Um diese Zeit wird der Ductus praecervicalis abgetrennt; Thymus verliert jeden Zusammenhang mit den umgebenden epithelialen d epidermoidalen Gebilden. Die Ursache der Umgestaltung der II. und III. hlundtasche zuerst in langgestreckte Röhren, dann in lumenlose Epithelstränge, wie die Ursache des Zerfalles der letzteren suchte Kastschenko (22) in dem ativ raschen Wachstum der mesodermalen Elemente der Schlundbogen. In r Folge unterscheidet er drei Hauptbestandteile der Thymus: 1) den aus dem ctus praecervicalis auswachsenden und später getrennt liegenden, ausschließ- h epidermoidalen Knoten: Thymus superficialis, 2) den oberen, sowohl aus idermoidalen, wie aus epithelialen Bestandteilen zusammengesetzten keilför- gen Kopf (Caput), 3) den unteren, ausschließlich epithelialen Teil (Cauda). e beiden letzteren (Thymus profunda) bleiben immer im Zusammenhang.

Der Thymuskopf wird aus mehreren, nach ihrer Herkunft verschieden- tigen Bestandteilen addiert. Der Kern des Caput besteht aus dem sehr früh- itig entwickelten Nodulus thymicus der III. epithelialen Tasche. Ihm wird it der Zeit der Fundus praecervicalis beigefügt. Trotzdem ist der Nodulus ymicus von den angrenzenden Teilen meist sehr gut zu unterscheiden durch ine rundliche Gestalt und das dichte Geflecht lumenloser Epithelstränge, welche n lockerem Bindegewebe mit vielen Gefäßen durchzogen werden. In frühen adien macht der Nodulus thymicus den größten Teil des Thymuskopfes aus. ie mit der Thymusanlage verbundenen, lumenlosen Reste der Schlundspalten nd noch einige Zeit lang in Form dornförmiger Anhänge zu bemerken. Der nhang an der medianen Seite des Thymuskopfes stammt aus der abgetrennten, zwischen dem Schlunde und Nodulus thymicus eingesprengten Teilstrecke der I. epithelialen Tasche. Ein anderer von der II. epidermoidalen Tasche stam- ender Anhang haftet meist an der Thymus superficialis. Endlich werden beide nhänge der Thymusanlage vollkommen einverleibt. Das innerste Blindende es Fundus praecervicalis bewahrt lange das Lumen an seiner Spitze und gleicht eshalb einem mit dem Thymuskopfe durch einen schmalen Stiel verbundenen ithelialen Bläschen (Vesicula thymica bei Embryonen 15—20 mm N. L.). Nach em Schwunde des Lumens schmilzt sein Zellenmaterial mit dem Thymuskopfe sammen. In der Cauda der Thymusanlage dauert das Lumen am längsten. ie teilt sich in viele Hohlsprossen. Die unteren Blindenden der beiden Caudae achsen bei Embryonen von 16 mm N. L. rasch, verschmelzen und stellen bald en größten Teil der Thymusanlage vor. Das Wachstum des Thymuskopfes immt ab; er wird nach unten verschoben, ebenso die Thymus superficialis, elche mit dem Thymuskopfe verschmilzt. Also spielt der von der III. epithe- alen Tasche stammende Schlauch die Hauptrolle und liefert den größten Teil

der gesamten Thymusmasse im Widerspruche zu His, welcher die Thymus au schließlich aus epidermoidalen Zellen, nämlich der Auskleidung des Sinus pra cervicalis samt den epidermoidalen Taschen der III. und IV. Schlundtasche a leiten wollte.

Die IV. epitheliale Tasche ist röhrenförmig und hängt durch einen hohl Stiel am Schlunde. Ihre Dicke wird durch viele Epithelsprossen vergröße so daß der Abstand zwischen dem drüsigen Konglomerate und der mittleren Schil drüsenanlage immer kleiner wird, während die Seitenteile der mittleren Schil drüsenanlage stark nach hinten wachsen und die symmetrischen Konglomera vorn und lateral umfassen. Zugleich werden die Stiele solid, stark verschm lert und schwinden. Endlich findet die Verwachsung statt. Die Struktur d mittleren und der beiden seitlichen Schilddrüsenanlagen ist so ähnlich, daß na der Verwachsung ihre Grenzen nicht mehr festgestellt werden können. D Verdickung an der dorsalen Wand der IV. Tasche, welche DE MEURON (30) ähnlicher Struktur wie die Thymus sich differenzieren sah, hat KASTSCHENKO (2 nicht gefunden.

G. R. PIERSOL (38) untersuchte 1888 die Entwicklung der inneren Schlun taschen und deren Derivate an Kaninchenembryonen. Am 11. Tage ist d III. Schlundtasche am besten entwickelt als eine ventrale, nach außen geric tete Ausstülpung des Darmes, deren Wand durch wuchernde Epithelzell verdickt ist. An ihr ist ein lateraler, stark gewucherter Teil, ein mittler solid werdender Strang und eine innere hohle Abteilung zu unterscheide Der laterale Teil samt dem soliden Strang verliert bald den Zusammenha mit dem Darme, so daß eine dreieckige Epithelmasse entsteht, welche ein ventralen, median gerichteten Schlauch austreibt, der vertikal weiterwäch wiederholt Sprossen abgibt und mit der Zeit den unteren, zugleich hauptsäc lichsten Teil der Thymus liefert, während der abgerundete dreieckige Teil d Thymuskopf darstellt. Letzterer kommt mit dem ectodermalen Epithelbläsch des Sinus praecervicalis in Berührung und schließt es ein. Später verschwind das Epithelbläschen gänzlich, daher kann man ihm keinen Wert für die Bildu der Thymus zuschreiben. Auch der äußere Teil der II. inneren Schlundtasc soll sich vom Darme abschnüren, schlauchartig abwärts wachsen und später nahe Berührung mit dem epithelialen Reste der II. äußeren Furche komme Doch verschwinden beide Teile bis zum 15. Tage. PIERSOL beurteilte d schlauchförmigen Auswuchs der II. Schlundtasche als eine »rudimentäre« Thymu anlage.

Was die Schilddrüse anlangt, so bestätigte PIERSOL ihren Ursprung a zwei getrennten Anlagen: der medianen Ausstülpung im Niveau der II. inner Schlundspalte und den seitlichen Anlagen aus der ventralen Wand der I Schlundtasche. Letztere sinken später herab, bis sie die schwanzwärts g schobene mittlere Anlage treffen, um mit dieser den aus vielen Sprosse Blutgefäßen und Bindegewebe bestehenden Komplex der bleibenden Schilddrü zu bilden. PIERSOL faßte die seitlichen Schilddrüsenanlagen auch als Homolo der Organe auf, welche als Suprapericardialkörper beschrieben sind, obwohl von den eigentlichen Schilddrüsen getrennt bleiben und nur bei den Säug tieren mit der mittleren Schilddrüsenanlage verschmelzen.

A. PRENANT (39) bestätigte 1891 die Darstellung von KASTSCHENKO (2 Die Thymus entstammt der III. Tasche, deren Wand sich besonders an Außen- und Dorsalseite verdickt, lymphoide Beschaffenheit annimmt und d

ieckigen, später warzenförmigen Thymuskopf bildet. Ein ventrales Diver-
el, der Thymusschweif, liefert die Hauptmasse der definitiven Thymus. Der
todermale Teil der III. Tasche nimmt höchstens sekundär an der Bildung des
ymuskopfes teil. Außerdem traf PRENANT einige accessorische, inkonstante
dungen: das ectodermale Thymusbläschen und eine dorsale lymphoide
erdickung der III. Tasche. Die laterale Schilddrüsenanlage kommt von dem
ntralen Divertikel der IV. Tasche. Über die dorsale und laterale Verdickung
r IV. Kiementasche habe DE MEURON geschrieben und die Anteilnahme an
r Bildung der Thymus reiflich erwogen. Der lymphoide Zellhaufen verstärkt
e Außenwand der lateralen Schilddrüsenanlage. PRENANT hat indessen
e Abschnürung dieser Haufen von der Anlage und ihr Selbständigwerden
cht gesehen.

Die Nebenschilddrüsen und die neueren Ansichten über die Differenzierung der Schlundtaschen. 1891—1910.

Eine wichtige anatomische Entdeckung war in der Diskussion der Embryologen nicht berücksichtigt worden. SANDSTRÖM (44) hatte 1880 die bislang unbekannten Glandulae parathyreoideae des Menschen, das sind paarige, ungefähr 6 mm große Drüsen in unmittelbarer Nähe der Schilddrüse an der hinteren Fläche oder am unteren Rande der Seitenlappen aufgefunden und ihre Existenz auch bei Hund, Katze, Pferd, Rind, Kaninchen festgestellt. (BABER hat sie 1881 beim Hunde wiedergesehen). Da ihre Variationen beim Menschen den verschiedenen Entwicklungsstadien der Schilddrüse sehr ähnlich sehen, bezeichnete sie SANDSTRÖM als embryonale, der Schilddrüse nahe verwandte Drüsen und gab ihnen den Namen Parathyreoideae, um analog den Bezeichnungen »Parovarium«, »Paradidymis« auf ihre embryonale Natur hinzuweisen. Die Parathyreoideae sind von den accessorischen Schilddrüsen wohl zu unterscheiden; letztere sind kleine, aber echte Schilddrüsen, welche getrennt vom Hauptorgan entwickelt sind, inkonstantes Vorkommen und wechselnde Lage zeigen die Glandulae parathyreoideae dagegen sind paarig, kommen konstant vor, haben regelmäßige Lage und ihr Bau ist von der Struktur der Schilddrüse verschieden. Wahrscheinlich seien sie bedeutungsvoll für pathologische Erscheinungen, indem sie Anlaß zu Neubildungen geben.

Die Beobachtungen SANDSTRÖMS fanden erst die gebührende Würdigung, nachdem der französische Physiologe E. GLEY (11) die Drüsen 1891 neu entdeckt und als Glandules thyroides beschrieben hatte. GLEY war von der damaligen Erfahrung ausgegangen, daß auf Totalexstirpation der Schilddrüse bei Hunden, Katzen usw. der Tod durch Cachexia strumipriva folge, dagegen beim Kaninchen ausbleibe, und hatte experimentell nachgewiesen, daß die Operation auch für Kaninchen tödlich sei, wenn nicht bloß die Schilddrüse, sondern auch die von ihm ohne Kenntnis der Beschreibung SANDSTRÖMS 44 wieder gefundenen Glandules thyroides herausgenommen werden. Beim Hunde lägen sie der Schilddrüse näher und seien in den bisherigen Experimenten stets entfernt worden. Beim Kaninchen lägen sie mehr isoliert, seien von der Exstirpation nicht betroffen worden, darum sei der Tod nicht eingetreten. Da die Struktur der neuen Drüsen an den embryonalen Zustand der Schilddrüse erinnere, würden die kleinen Gebilde nur in geringem Maße der Thyreoidfunktion dienen. GLEY (11) stellte sich aber vor, daß die auf embryonaler Stufe stehen bleiben-

den Gebilde nach Wegnahme der Hauptdrüse den unterbrochenen Gang ihr Entwicklung zum echten Schilddrüsengewebe aufnehmen, um kompensatorisch Funktion auszuüben. Sie seien also nicht accessorische, sondern integrieren Teile der Schilddrüse, gewissermaßen embryonales Ersatzmaterial, und böt unter beträchtlicher Volumzunahme und Hypertrophie vollkommenen Ersatz f die Funktion der exstirpierten Schilddrüse. Durch Experimente am Hunde b stätigte Gley 1893 seine Auffassung.

Uns interessiert hier jedoch nur die anatomische Seite der Frage. Dah übergehen wir die fruchtbaren Folgen der Gleyschen Versuche auf physiol gischem Gebiete und berichten, daß Christiani (5) 1893 die Topographie d neuen Drüsen bei der Ratte, Hausmaus und Feldmaus (*Arvicola arvalis*) b schrieb. An Querschnittserien demonstrierte er, daß die Glandules thyroid niemals vollständig mit der Schilddrüse verschmelzen: bei der Ratte sind s den Seitenlappen der Drüse eingekeilt, bei der Maus weniger tief eingelasse bei der Feldmaus ist die Drüse der einen Seite eingesprengt, der anderen Sei frei; endlich beim Kaninchen sind beide unabhängig von der Hauptdrüse. A Grund seiner Serien identifizierte Christiani (5) die neuen Drüsen mit den l teralen Schilddrüsenanlagen der Embryologen und gab damit eine erwünsch Unterstützung der theoretischen Vermutung von Gley (11) und Sandström (4 Nikolas (34) fand 1893 bei *Vesperugo pipistrellus* zwei Paare von glandul thyroides: ein größeres an der Dorsalfläche, ein kleineres an der Innenfläc der Seitenlappen.

Die Konstatierung ihres Vorkommens in verschiedenen Ordnungen d Säugetiere trug viel dazu bei, den Gedanken von ihrer wichtigen Rolle i physiologischen Haushalte zu verbreiten. Daraus erklärt sich auch die rege B achtung, welche nun der Ontogenie der neuen Drüsen und den Schlundtasch zugewendet wurde. Zuerst 1894 behandelte A. Prenant (39) die Entwicklu und Histogenese der Thymus, Thyreoidea und Nebendrüse in ausführlich Weise. Aus der III. Tasche entsteht nicht bloß Kopf und Körper der Thymu sondern auch eine weitere Anlage, welche man bisher mit Stieda (52) für die C rotidendrüse gehalten hatte. Aber Stieda ist das Opfer einer Verwechslu geworden, indem er mit dem Ausdruck »Carotidendrüse« bei kleinen Embryon ein Derivat der III. Tasche (Stieda, Taf. II, Fig. 5), bei älteren Embryonen ab eine Verdickung der IV. Tasche, welche an der lateralen Schilddrüsenanla hängt (Stieda, Taf. II, Fig. 8 u. 10) bezeichnete.

Prenant (39) meinte, die Carotisdrüse sei ein von Gefäßen durchdrungen epitheliales Organ, werde wie der Thymuskopf auf Kosten der III. entodermal Kiementasche gebildet und sei anfänglich an der primitiven Carotis aufgehän werde aber später mit dem Thymuskopfe wieder vereinigt. Daher nannte er Glandule thymique.

Der Thymuskopf entwickelt sich auf Kosten der III. entodermalen Schlun tasche und eines Divertikels derselben (Thymusbläschen Kastschenkos).

Zwei Thymuspartien bleiben an Volumzunahme und histologischer E wicklung im Rückstand gegenüber den anderen Teilen; anfangs der cervic Zwischenstrang, welcher den Thymuskopf mit dem Cervicalkörper verbind später der cervico-thoracale Strang, welcher die Halspartie mit der Thoraxpar vereinigt.

In der Periode der lymphoiden Transformation (Embryonen von 25—85 m sieht man in den Thymuslappen, vielleicht von den primitiven Epithelzellen g bildet, lymphozytenähnliche Elemente erscheinen. Später (Embryonen von 85 m

fferenziert sich die Thymus in äußere Rindenschichte und centrale Mark-
bstanz, diese deutlicher und lockerer gefügt und sehr arm an lymphatischen
lementen. In der Rinde tritt eine periphere, weniger dunkel gefärbte Neu-
ldungszone voll von mitotischen Teilungsfiguren auf. Nichts berechtigt zur
nnahme, daß das Bindegewebe und seine Gefäße die Lymphozyten hervor-
ingen. Wahrscheinlich erzeugen die Epithelzellen nach aktiver kinetischer
ermehrung Lymphoblasten. Wahrscheinlich bleibt eine gewisse Zahl von
pithelzellen im vollkommen entwickelten Organ in Gestalt von Balkenzellen
halten.

Die IV. entodermale Schlundtasche besitzt einen äußeren und einen inneren
st, der sich als birnförmiges Bläschen erweitert und die laterale Schilddrüsen-
nlage darstellt. Im Winkel der beiden Äste bildet sich durch Verdickung der
pithelwand ein Körper, den PRENANT »Glandule thyroidienne« nannte.
urch seine Struktur, reichliche Vascularisation und die Art seiner Entstehung
t er der Carotidendrüse bzw. Glandule thymique vergleichbar.

Die seitliche Schilddrüsenanlage ist im Innern der Schilddrüse lange Zeit
kennbar; sie wandelt sich in eine krumme, nach allen Richtungen tiefe Di-
rtikel treibende Höhle um (Centralkanal der Thyreoidea). Die Wand dieser
öhle ist von einem anfangs geschichteten, dann einfachen Epithel gebildet.
RENANT konnte nicht entscheiden, ob die Stränge der lateralen Schilddrüsen-
nlage mit den Läppchen der medianen Schilddrüse anastomosieren und sich
chließlich in Thyreoidbläschen umbilden.

Die größten Verdienste um die Förderung des Problems erwarb sich
895 A. KOHN (25). Durch die Veröffentlichung seiner äußerst gründlichen
ntersuchungen über die Nebenschilddrüsen der Säuger schuf er eine solide
rundlage für die Diskussion über Aussehen, Struktur und Genese derselben.
a ihm die oft behauptete Identität zwischen den Parathyreoiddrüsen und der
hyreoidea zweifelhaft erschien, führte er statt des Ausdruckes: Glandula para-
yreoidea bzw. Glandule thymique und thyroidienne den nichts präjudizierenden
amen »Epithelkörperchen« ein, den F. MAURER (28) für Epithelanhäufungen
ei den Amphibien gebraucht hatte.

Seine Untersuchungen bei Menschen, Hund, Katze, Kaninchen, Meer-
chweinchen, Ratte und Maus ergaben das konstante Vorkommen eines Paares
on äußeren, deutlich gegen die Schilddrüse abgegrenzten Epithelkörper-
hen als selbständiger, morphologisch und funktionell von der Schilddrüse ver-
chiedener Gebilde, die meist an der äußeren oder hinteren Fläche der Schild-
rüse liegen. Getrennt von der Schilddrüse, unterhalb der Seitenlappen liegen
e beim Kaninchen; beim Menschen und bei der Katze sind sie der äußeren
der hinteren Fläche der Seitenlappen lose angelagert. Oberflächlich in einer
eichten Mulde der Seitenlappen findet man sie meist bei der Katze, eingekeilt
i die Außenfläche dieser Lappen bei der Maus, Ratte, beim Meerschweinchen
nd Hunde. KOHN (25) unterschied nach dem feineren Bau drei Haupttypen
nd gab eine genaue Beschreibung ihrer Struktur, nämlich eines Netzwerkes von
pithelialen Zellbalken und gefäßführenden Bindegewebssepten. Doch fand er
ein Merkmal, um die Zusammengehörigkeit der äußeren Epithelkörperchen und
er Thyreoidea bestimmt zu behaupten.

Bei manchen Tieren (Hund, Kaninchen, Katze) kommen neben dem äußeren
aar auch innere Epithelkörperchen innerhalb der Schilddrüsenmasse vor.
ie fehlen aber der Maus, Ratte, dem Meerschweinchen und Menschen. Das
nnere Epithelkörperchen der Katze ist sowohl mit dem Schilddrüsengewebe,

wie einem benachbarten Thymusläppchen regelmäßig verbunden, kleiner als d äußere, von länglicher oder kugeliger Form und mit einer eigenen Kapsel ve sehen, welche an einer Stelle unterbrochen ist, so daß sich das Epithelkörperche durch sprossenähnliche Fortsätze mit dem Schilddrüsengewebe verbinden kan Die histologische Analyse ergab ebenfalls keine Anhaltspunkte dafür, daß si das innere Epithelkörperchen in Schilddrüsengewebe umformt. Der Bau beid Epithelkörperchen verbiete überhaupt die Annahme, daß ihre Funktion in de Ersatz von Schilddrüsengewebe besteht.

Außerdem fand Kohn an der Schilddrüse der Katze regelmäßig neben od unter dem äußeren Epithelkörperchen das äußere Thymusläppchen als zie lich selbständiges Knötchen; innerhalb der Schilddrüse ebenso regelmäßig neb oder unter dem inneren Epithelkörperchen das innere Thymusläppche das sowohl mit dem inneren Epithelkörperchen als mit der Schilddrüse gewe lich zusammenhängt.

Da die Identität der Epithelkörperchen mit der Schilddrüse nicht bewies werden konnte, trat Kohn zuerst dafür ein, sie als selbständige Orga eigener Art anzusprechen, als rudimentäre Organe, welche eigenen Anlagen ih Entstehung danken und sekundär in räumliche Beziehung zur Schilddrüse trete Zwei dieser rudimentären Organe entwickeln sich zu Thymusgewebe als inne und äußeres Thymusläppchen, die beiden anderen bleiben im Zustande geringe Differenzierung und werden eben wegen dieses indifferenten Charakters »Epithelkörperchen« bezeichnet in Anlehnung an Maurer (28), der mit dies Namen ähnlich zusammengesetzte Organe von Amphibien beschrieben hatte.

Zwei Jahre später 1897) fügte Kohn (25) Studien über die Epithelkörperch des Kaninchens an. Das äußere Epithelkörperchen liegt bei jungen Tier meist ventral von der Carotis oder umfaßt den lateralen Umkreis derselben, weit sie längs der Thyreoidea verläuft. Beim erwachsenen Tiere behält es sei Lage an der Carotis bei, liegt aber weit distal im Niveau des aboralen Po der Schilddrüse. In den Epithelkörperchen kommen vereinzelte, meist mit bischem Epithel ausgekleidete Hohlräume ohne kolloidalen Inhalt vor. Inn halb jedes Seitenlappens der Schilddrüse ist ein weiter Centralkanal und n demselben ein inneres Epithelkörperchen, dessen Gewebe stellenweise dem Epithel des Centralkanales zusammenhängt, andererseits in typisches Schi drüsengewebe übergeht. Scheinbar nicht konstant treten isolierte Thym läppchen in der Nähe des äußeren Epithelkörperchens auf. Auch in der zwei Abhandlung hat Kohn die Ansicht bekämpft, daß Epithelkörperchen in fu tionierendes Schilddrüsengewebe übergehen und vicariierend die Leistungen Schilddrüse übernehmen könnten.

Kohn (25) war auf die Frage nach der embryonalen Herkunft der beid Epithelkörper nicht eingegangen. Bald aber (1896) vertrat Ch. Simon (49) falsche Meinung, daß die von Prenant 39) zuerst beschriebene Gland thymique dem äußeren Epithelkörper, die Glandule thyroidienne dem inne Epithelkörper entspreche, d. h. daß der äußere Epithelkörper von der III. Tas der innere Epithelkörper von der IV. Tasche stamme. Auf Veranlassung sei Lehrers Prenant suchte Ch. Simon die Geschichte des Divertikels der IV. Tas (d. i. der seitlichen Schilddrüsenanlage oder Glandule thyroidienne) klarzuleg Entschieden bestritt er, daß die lateralen Anlagen mit der medianen Sch drüsenknospe verschmelzen, um sich in Schilddrüsengewebe umzuwandeln, wohl sie nach der Abschnürung vom Schlund allseitig vom Parenchym medianen Drüse umgeben werden. Es tritt zwar an den seitlichen Anlagen e

sehnliche Verdickung der Epithelwand ein, aus der äußeren Fläche wachsen
ränge oder Läppchen, Bindegewebssprossen und Gefäße dringen zwischen sie
n; doch anastomosieren die Stränge, welche später zu Drüsenbläschen werden,
cht mit der medianen Schilddrüse. Die Umformung erstreckt sich nur auf
e äußere Zone der Glandules thyroidiennes. Die innere Zone bewahrt das
sprüngliche Aussehen eines hohlen Bläschens und bildet den von PRENANT
schriebenen Centralkanal (im lateralen Schilddrüsenlappen bei Kaninchen,
eerschweinchen, Schaf, Katze). In Wort und Bild zeigte SIMON die ontogene-
sche und histologische Strukturverschiedenheit zwischen den Glandules
yroidiennes und der embryonalen Schilddrüse und machte dadurch die älteren
ermutungen von der Ersatzmöglichkeit des Schilddrüsengewebes durch die
landules thyroidiennes hinfällig.

Der Bericht von SIMON (49) gewann im Zusammenhange mit den Abhand-
ngen seines Lehrers PRENANT (39) eine große Überzeugungskraft. Daher be-
errschen die Gedanken von PRENANT die nachfolgenden Studien der fran-
sischen und deutschen Forscher.

In anderer, wie sich bald herausstellte, irrtümlicher Weise faßte M. JAKOBY
1) 1896 die Entwicklung der Epithelkörper auf. Er meinte, daß bei Katzen-
mbryonen die äußeren Epithelkörper = Glandules thymiques (PRENANT) vom
anialen Teile der Thymus abgelöst und die inneren Epithelkörper mitten aus
m Drüsengewebe der seitlichen Schilddrüsenlappen gesondert werden, weil er
ch nicht überzeugen konnte, daß die inneren Epithelkörper aus der IV. Tasche
rossen.

Trotzdem äußere und innere Epithelkörperchen einem verschiedenen
utterboden entstammen, nehmen sie schon beim Embryo von 40 mm gleichen
istologischen Bau an. Aus Resten des Stranges, der das äußere Epithel-
örperchen anfangs mit der Thymus verband, entstehe wahrscheinlich ein Läpp-
hen von wohlausgebildetem lymphoidem Thymusgewebe, das beim Embryo von
0 mm am caudalen Ende der Schilddrüse in der Gegend ihres Isthmus ge-
nden wird. JAKOBY glaubte, daß es sich bei älteren Stadien in das äußere
nd innere Thymusläppchen spalte. Die Carotisdrüse dagegen stamme nicht
om Entoderm, sondern lege sich bei Katzenembryonen als bindegewebige,
päter reich vascularisierte Verdickung der Adventitia der Carotis communis in
er Gegend ihrer Teilungsstelle an.

K. GROSCHUFF (12) erhob sofort (1896) Einspruch dagegen: Wie sollten
Schilddrüse und Thymus imstande sein, vier im ausgebildeten Zustande vom
Mutterorgane differente, aber unter sich gleich gebaute, jedoch wegen ihres ver-
chiedenen Ursprungs ungleichwertige Organe hervorgehen zu lassen? Die
Epithelkörperchen entstehen vielmehr in metamerer Anordnung aus paarigen
Anlagen an den dorso-cranialen Wänden der III. und IV. inneren Kiementasche
nd treten sekundär zu Thymus und Schilddrüse in Beziehung. Bei Schaf-
mbryonen von 9—10 mm setzt die eigentümliche Wucherung des Epithels an
len dorso-cranialen Wänden der III. und IV. Kiementasche zu breiten Zellagern
in. Bei Embryonen von 12 mm erfolgt eine reiche Capillardurchflechtung und
etzartige Gliederung der kompakten Massen. Damit ist annähernd die de-
initive Struktur der Epithelkörperchen erreicht. Die Organe der III. Tasche
reten konstant zur Thymus, die Organe der IV. Tasche zur Schilddrüse in Be-
ziehung, doch fehlen die Organe der IV. Tasche dem Schweine, Igel, Maulwurf
nd den Nagetieren. Der Grund ist in der Entstehung der Thymus aus ven-

tralen Teilen der III. Tasche und im Zusammenhang der lateralen Schilddrüsenanlagen mit der IV. Tasche zu suchen.

Da die lateralen Schilddrüsenanlagen von der medianen Schilddrüse umwachsen werden, gelangen auch die mit ihnen zusammenhängenden Epithelkörperchen der IV. Tasche ins Innere der Schilddrüse.

Die Epithelkörper der III. Tasche nehmen jeweils die Spitze der Thymushörner ein. Beim Schaf, Rind, Schwein werden diese Hörner cranial ausgezogen und enden weit oberhalb der Schilddrüse in der Höhe der Carotisgabel. Die Verbindung mit dem Brustteile der Thymus wird stielartig verdünnt. Vor oder nach der Geburt schnürt sich der Cervicalteil mit den (äußeren) Epithelkörperchen der III. Tasche vollständig vom Brustteile der Thymus ab. Dahe stammt das äußere Thymusläppchen der Katzenschilddrüse von der III. Tasche und ist ein Thymusmetamer III. Beim Menschen finden sich die Epithelkörperchen der III. Tasche am unteren Rande der Schilddrüse, da die Thymus mehr caudal zurücktritt. Außer der Anlage des inneren Epithelkörperchens glaubte Groschuff (12) an der IV. Tasche auch ein Thymusmetamer IV zu finden, das von der eigentlichen, aus der III. Tasche entstandenen Thymus unabhängig ist und bei der Katze durch Verbindung mit den lateralen Schilddrüsenanlagen als »inneres Thymusläppchen« in die Seitenlappen der Schilddrüse eingeschlossen wird. Da die Epithelkörperchen und Thymusläppchen bei einzelnen Säugetieren eine ganz verschiedene Stellung zur Schilddrüse gewinnen können die Lagebeziehungen nicht zur allgemein durchführbaren Bezeichnung benützt werden. Groschuff nannte die (äußeren) Epithelkörperchen der III. Tasche »Parathymus« = Glandes thymiques und die (inneren) Epithelkörperchen der IV. Tasche: »Parathyreoideae« = Glandes thyroidiennes. Die laterale Schilddrüsenanlage aber hielt Groschuff überhaupt für kein Produkt der IV. Tasche.

F. Tourneux und P. Verdun (55) sahen 1897 auch an menschlichen Embryonen die beiden Paare von Parathyreoiddrüsen und bestätigten den Zusammenhang der Glandules thymiques mit den Thymussträngen der III. Tasche sowie der Glandules thyroidiennes mit den lateralen Schilddrüsenanlagen bei Embryonen von 14 mm. Mit großer Genauigkeit schilderten sie die Entwicklung der mittleren Schilddrüsenknospe aus dem buccopharyngealen Epithel gegenüber der II. Schlundtasche bei Embryonen von 3 mm. Bei Embryonen von 4 mm zeigt das untere Ende Spuren von Läppchenbildung. Im Stadium von 6 mm hängt sie noch durch einen kleinen Epithelstiel am Pharynx. Etwas später löst sie sich los und legt sich dem Bifurcationswinkel des Aortenbulbus an. Bei einem Embryo von 14 mm bildet sich die massive mediane Schilddrüse infolge Eindringens gefäßhaltiger Bindegewebssprossen in ein Netz von solide anastomosierenden Strängen um.

Aus der vorderen ventralen Wand der IV. Schlundtasche entsteht bei Embryonen von 8—14 mm die laterale Schilddrüsenanlage, aus der dorsalen Wand die inneren Epithelkörperchen (Glandules thyroidiennes). Bei 16 mm werden beide Gebilde vom Pharynx getrennt, um im Stadium von 18 mm mit den Hörnern der medianen Schilddrüse zu verschmelzen. Obwohl die Grenzlinien schwer zu präzisieren sind, kann man die lateralen Anlagen an der dichteren Epithelanhäufung in der hinteren Fläche der Seitenlappen eine Zeitlang erkennen. Die mediane Schilddrüse liefert den bedeutendsten Beitrag zum Aufbau der definitiven Schilddrüse. Die inneren Epithelkörperchen oder Glandules thyroidiennes liegen ursprünglich unterhalb der äußeren Epithelkörperchen oder Glandules thymiques, später etwas höher.

Die Thymus wird aus zwei Schläuchen der III. entodermalen Schlundtasche gebildet. Bei Embryonen von 14 mm sind die Thymusschläuche vom Pharynx losgelöst. Ihr unteres Ende treibt Knospen und verlängert sich nach unten und innen. Die äußeren Epithelkörperchen oder Glandules thymiques entstehen beim Embryo von 8 mm aus der III. Schlundtasche und bleiben am oberen Ende der abgetrennten Thymuskanäle, d. h. dauernd tiefer liegen als die Glandules thyroidiennes. Mit der Verschiebung der Thymus kommen sie an die hintere Fläche der Schilddrüse.

A. Soulié et P. Verdun (51) fügten kurz darauf (1897) genauere Angaben über die Entwicklung derselben Organe beim Kaninchen und Maulwurf hinzu. Die Knospe der definitiven Schilddrüsenlappen nebst Isthmus entsteht an der vorderen Pharynxwand in der Höhe des II. Bogens, die lateralen Schilddrüsenanlagen an der IV. entodermalen Schlundtasche als zwei Epithelbläschen im innigen Konnex mit den inneren Epithelkörperchen oder Glandules thyroidiennes, nehmen aber keinen Anteil am Aufbau der definitiven Schilddrüse. Ihre Anlagen bleiben den inneren Epithelkörperchen angefügt und verschwinden später (Maulwurf) oder behalten ihren Hohlraum als Centralcyste und bilden epitheliale Zellhaufen innerhalb der Schilddrüse (Kaninchen).

Die inneren Epithelkörper treten als Verdickungen der unteren und äußeren Wand der lateralen Schilddrüsenanlage auf. Sie bleiben in einer Aushöhlung an der Innenseite der lateralen Schilddrüsenlappen durch eine Bindegewebsschicht vom Schilddrüsenparenchym isoliert. Letztere ist bisweilen durch einen Strang unterbrochen, welcher die Epithelkörper mit den Schilddrüsensträngen verbindet und eine Spur der lateralen Schilddrüse vorstellt (Kaninchen).

Die Thymus entsteht aus einem hohlen, der Ventralwand jeder Kiementasche entsprossenden Divertikel, welches sich isoliert und Knospen treibt, während es sich in den Thoraxraum hinabsenkt.

Die äußeren Epithelkörper (Gl. thymiques) an der Dorsalwand der III. Schlundtasche bilden sich beim Maulwurf sehr rasch zurück. Beim Kaninchen dagegen entwickeln sie sich stark und sind lange Zeit mit der Thymus verbunden. Sie sind hier ansehnlicher entwickelt als die Gl. thyroidiennes. Die Thymusläppchen (grains thymiques) am unteren Pole der Schilddrüse (Maulwurf) werden mit Groschuff als abgetrennte Fragmente des oberen Thymussegmentes aufgefaßt.

Im Anschluß an die Studien untersuchte P. Verdun (57) die Entwicklung der seitlichen Schilddrüsenanlagen an 45 Embryonen und älteren Katzen und lehrte mit größerer Bestimmtheit ihre selbständige Bedeutung, so daß die Ansicht von Stieda (52) bald vergessen wurde.

Im Stadium 12—14 mm kommt die durch eindringende Gefäßknospen in anastomosierende Epithelstränge zerlegte Schilddrüsenknospe in die Höhe der lateralen Schilddrüsenanlagen der IV. Spalte; ihre Seitenlappen wachsen nach oben und rückwärts; ihre Epithelschläuche schieben sich zwischen die Carotis und die laterale Anlage derart, daß sie die letzteren umfassen. Daher stellen die Abkömmlinge der IV. Tasche eine von der eigentlichen Schilddrüse deutlich unterschiedene Gruppe an der Innenfläche der Seitenlappen vor. Andererseits setzt sich die äußere Fläche der Seitenlappen mit den Gl. thymiques in Verbindung. Aber das secernierende Parenchym der Schilddrüse rührt (wie beim Kaninchen und Maulwurf) nur von der medianen Anlage her.

An der IV. Tasche hängt ferner der postbranchiale Körper als autonomes Gebilde. Er hat eine rudimentäre Entwicklung. Auf späteren Stadien findet man ihn in der Form eines oder mehrerer Bläschen und Epithelstränge.

Die IV. Tasche samt Derivaten und dem postbranchialen Körper ist bald der Innenfläche der Schilddrüsenlappen angelagert und später darin eingeschlossen. Der postbranchiale Körper ist stets scharf zu erkennen. Er nimmt keinen Anteil am Aufbau des Thyreoidparenchyms. Bei der erwachsenen Katze bilden die Reste der Kiementasche und der postbranchiale Körper mit den Hassalschen Körpern der Thymus IV cystische Massen an den Schilddrüsenlappen.

Die IV. Schlundtasche ist der Ausgangspunkt mehrfacher Differenzierung. Im Stadium 12 mm hängt sie wie ein konisches Epithelsäckchen mit ziemlich dicken Wänden mittels des schmalen Thyreo-pharyngeal-Ganges am Pharynx. Auf ihrer äußeren dorsalen Wand tritt nahe dem Gange eine halbkugelige Verdickung, die Anlage der Gl. thyroidienne, auf der äußeren Seite des Taschengrundes die Anlage der Thymus IV auf. Das Ganze ist durch eine Bindegewebskapsel vom angrenzenden Schilddrüsengewebe getrennt. Letzterem am meisten genähert ist die netzförmige Masse, welche als Verbindungsbrücke zwischen der Glandule thyroidienne und dem Schilddrüsenparenchym dient. Das postbranchiale Bläschen scheint entweder gänzlich zu verschwinden oder dauert in Form einer oder mehrerer sehr kleiner dem reticulären Gewebe anliegender Cysten. Verdun (57) hat der Gesamtheit dieser epithelialen, zwischen die Glandule thyroidienne und den Schilddrüsenseitenlappen gelagerten Gebilde den Namen Epithelstiel (pédicule épithélial) gegeben. Bei Embryonen von 60 mm bricht der bedeutend angewachsene Epithelstiel aus seiner eingeengten Lage nach außen und verlängert sich gegen die Innenseite des Seitenlappens in dem zwischen ihm, dem Schlunde und der Trachea liegenden Raume. Einzelne Teile des wachsenden Stieles treiben lappenartige Knospen, welche hauptsächlich in der Rindenzone eine lymphoide Umwandlung erleiden. Die Markzone behält ihren epithelialen Charakter. Diese modifizierten Partien entsprechen dem inneren Thymusläppchen. Die Glandules thyroidiennes bleiben mit den anderen Teilen der lateralen Anlage verbunden und werden von den Seitenlappen mehr oder weniger vollständig eingehüllt.

P. Verdun (57) hat aus seinen eigenen Beobachtungen an Säugetieren und Vögeln und den Angaben in der Literatur die Einheit des fundamentalen Planes für die Differenzierung der embryonalen Kiementaschen abzuleiten versucht. Seine Überlegungen stehen in enger Verwandtschaft zu den Ideen, welche die Schule von Nancy [Prenant (39), Simon (49)] und etwas später Groschuff (12) geäußert haben. Theoretisch könnte jede Kiementasche ein drüsiges Branchiomer, nämlich eine Thymusanlage und eine Branchialdrüse liefern. Im Laufe der Phylogenie sind aber die Branchialorgane vieler Taschen zugrunde gegangen. Vollständige Branchiomere kommen vor an der II. Tasche der Saurier und Batrachier; an der III. Tasche der Säuger, Vögel, Reptilien (mit Ausschluß der Schlangen), Urodelen; an der IV. Tasche bei einigen Säugern (Wiederkäuer, Katze) Vögeln, Urodelen. Die paarigen Anlagen der lateralen Schilddrüse oder postbranchialen Körper sind autonome Ausstülpungen, welche nur sekundär mit der IV. Tasche in Beziehung treten; sie scheinen homolog den postbranchialen Körpern niederer Wirbeltiere. Bei den Vögeln entsteht aus ihnen ein besonderes Drüsenparenchym und kleine cystische Höhlungen. Bei den Wiederkäuern ist noch ein deutliches Parenchym vorhanden, doch erlangen die cystischen Bildungen ansehnliches Volumen. Katze und Kaninchen zeigen nur Spuren

der postbranchialen Körper und überwiegende Entwicklung der Cysten; bei anderen Säugetieren verschwindet die Anlage frühzeitig.

G. Herrmann u. P. Verdun (18) fanden dauernde Reste der postbranchialen Körper auch bei menschlichen Embryonen und das Thymusmetamer IV, dessen Vorkommen beim Menschen auch Groschuff (12) 1900 beschrieb.

Ein Jahr später konnten sie die postbranchialen Körper bei Embryonen und älteren Individuen des Dromedars untersuchen. Sie fanden dieselben in der Schilddrüse eingeschlossen und erkannten gewisse Ähnlichkeiten mit den gleichnamigen Körperchen der Vögel, während der postbranchiale Körper von *Echidna* sich mehr dem einfachen Typus der Reptilien nähert. Die Struktur ließ sich jedoch nicht mit der Ansicht vereinbaren, daß der postbranchiale Körper sich in Schilddrüsengewebe umwandeln kann.

Der Vollständigkeit halber sei hier erwähnt, daß M. Otto (35) 1898 eine Beschreibung der Morphologie, Topographie und Struktur der Schilddrüse und ihrer verschiedenen Typen, sowie der Thymus bei Säugern nach mangelhaft erhaltenen Spirituspräparaten veröffentlicht hat, ohne auf entwicklungsgeschichtliche Fragen einzugehen, noch das Problem wirklich zu fördern.

Die Carotisdrüse ist seit 1743 bekannt und von Andersch 1797 als Ganglion intercaroticum beschrieben worden. Luschka aber erklärte sie 1862 für eine dem Halsteile des Sympathicus angeschlossene »Nervendrüse«, welche aus Drüsen und Schläuchen bestehe, reich an Blutgefäßen sei und ein förmliches Netzwerk des Sympathicus einschließe; daher führte er den Ausdruck Glandula carotica ein. Er vermutete, daß sie aus dem Entoderm wachse und mit den von Remak beobachteten rätselhaften Nebendrüsen der Schilddrüse identisch sei. J. Arnold widersprach 1865. Da ihm die glomerulusartige Anordnung der Gefäße als der wesentliche Charakter erschien, wollte er das Organ Glomeruli arteriosi intercarotici nennen. Stieda (52) gab 1881 an, die Carotidendrüse entwickle sich aus dem Epithel einer Kiemenspalte, was von Born abgelehnt, aber von Fischelis 1885 bestätigt wurde.

Prenant (39) führte später 1894 eine große Verwirrung herbei, weil er die Epithelverdickung der III. Kiemenfurche, die ihre anfänglichen Beziehungen zur Carotis aufgeben und in innigen Kontakt mit dem Thymuskörper treten soll, in jungen Stadien als Glandule carotidienne, in älteren Stadien Glandule thymique bezeichnete. Jakoby (21) bezweifelte, ob die Glandule carotidienne (Prenant) der Glandula carotica (Luschka) entspreche, und wies 1896 nach, daß der Epithelknoten der III. inneren Kiemenfurche zum äußeren Epithelkörperchen der Schilddrüse werde.

Kastschenko (22) hatte schon 1887 angegeben, daß die Carotisdrüse bei Schweineembryonen von 15 mm als eine Verdickung der Adventitia der Carotiswand entstehe, und den Beifall von Marchand 1891, Paltauf 1892, Schaper 1892 gefunden.

Bloß Maurer (28) kam 1899 auf die überwundene Ansicht zurück, indem er Derivate von gewissen Kiemenfurchen bei Amphibien, Reptilien und Mammalien als Carotisdrüse bezeichnete und ein Epithelgebilde, dessen Zusammenhang mit der II. Kiementasche er nicht gesehen hatte, bei *Echidna* als Anlage der Carotisdrüse erklärte. Verdun (57) betonte 1898 den rein mesodermalen Ursprung der Carotisdrüse, ebenso Fusari 1891. Den eigentümlichen Bau des Organs klärte Marchand 1891, Paltauf (36) 1892, Schaper (46) 1892 und Stilling 1892 auf. Kohn (25) endlich charakterisierte es 1900 als Paraganglion intercaroticum, d. h. einen reich vascularisierten Verband von chromaffinen

Zellen und einer Menge markloser Nervenfasern mit einzelnen Ganglienzellen. Er stellte ferner fest: die Carotisdrüse kommt nur bei Säugetieren vor (Pferd, Kalb, Schwein, Hund, Katze, Kaninchen, Igel, Mensch), den Sauropsiden und Amphibien fehlt sie. Die sog. Carotisdrüse der Batrachier und Salamandrinen ist nicht homolog; denn sie zeigt ein schwammiges, durchlöchertes Gewebe vom Bau der Arterienwand.

Zuckerkandl (62) gab 1903 an, daß bei der Ratte die äußeren Epithelkörperchen (innere fehlen) wie die Thymus aus der III. Tasche stammen.

Beim Embryo von 2,8 mm stößt die III. Schlundtasche an die III. Kiemenfurche des Ectoderms. Sie bildet beim Embryo von 6 mm ein großes Hohlbläschen, hängt entweder noch durch ein enges Mittelstück bzw. eine solide Platte mit dem Pharynx zusammen oder schnürt sich bereits als Thymusbläschen ab. Durch Abschluß des Sinus cervicalis entsteht ein lateraler, solider Strang an der Thymus und ein mediales Sinusbläschen, welches dem Fundus des Sinus cervicalis entspricht. Der Embryo von 6,6 mm zeigt das Thymusbläschen mit großem Lumen bereits isoliert, Embryo von 7 mm auch das Sinusbläschen nicht mehr mit dem Ectoderm zusammenhängend. Die Thymus wandert in der Folge mehr caudal. Das Schicksal des Sinusbläschens blieb unaufgeklärt. In zwei Fällen verschwindet es spurlos. Im Stadium von 9—10 mm emanzipiert sich das Epithelkörperchen von der Thymusanlage, um sich bei 11 mm als kompaktes, mit einzelnen Capillargefäßen versehenes Knötchen abzulösen und der Schilddrüse lateral anzulagern, das allmählich vom Schilddrüsengewebe vollkommen umfaßt wird. Die IV. Schlundtasche wird bei 2,8 mm deutlich, sie erreicht das Ectoderm nicht. Bei 4 mm bildet sie ein ventrales Divertikel, das bei 4—6 mm durch ein enges Zwischenstück mit dem Pharynx kommuniziert und bei 7 mm als dickwandiges Epithelbläschen abgeschnürt wird. Es schließt sich als seitliche Anlage der mittleren Schilddrüsenknospe an und verwächst mit ihr bei 10 mm, so daß Embryonen von 11 mm abgesehen von der Größe und Gewebsdifferenzierung den definitiven Zustand erreicht haben. Das Derivat der IV. Schlundtasche scheint sich später in Schilddrüsengewebe umzuformen, jedenfalls bringt die IV. Tasche der Ratte kein Epithelkörperchen hervor, wie Christiani (5) zu Unrecht behauptete.

Die Thymus der Ratte stammt sicher von der ganzen III. Schlundtasche. Zuckerkandl polemisiert dagegen, daß Roud (42) bei der Feldmaus jeden genetischen Zusammenhang zwischen Thymus und der III. Schlundtasche bestreitet und ihren rein ectodermalen Ursprung ausschließlich aus dem Epithel des Sinus cervicalis behauptet sowie die von anderen beobachtete Kommunikation des Thymusbläschens mit der III. Schlundtasche als Artefakt oder als eine sekundäre Verbindung deutet. Die Frage, ob das Sinusbläschen schwindet oder in die Thymusanlage übergeht, läßt Zuckerkandl offen.

Fox (10) 1908 hat beim Schweine allgemein die früheren Angaben bestätigt. Die III. Schlundtasche bildet als ventrales Divertikel die Anlage des Brustteiles und Halsstranges der Thymus. Der dorsale Teil der III. Tasche besitzt die Anlage der Carotisdrüse und bildet das dorsale Ende der Thymus, indem er ein solide Platte wird. Die IV. Schlundtasche erzeugt ebenfalls zwei verschiedene Strukturen, die Lateralthyreoid und die Thyreoiddrüse. Die erstere entsteht durch Verlängerung eines ventralen Divertikels, schnürt sich als birnförmiges Bläschen ab, das bald solide und den Seitenlappen der Schilddrüse eingebettet wird. Der dorsale Teil der IV. Tasche wird in die Thyreoiddrüse umgebildet, gewinnt aber beim Schweine keine Verbindung mit der medianen Schilddrüse

Die Thymus IV hat Fox nicht gefunden. Er bezweifelt überhaupt, ob sie die von Verdun zugeschriebene Bedeutung habe, da ihre Anwesenheit auch bei anderen Säugern nicht sicher sei. Ebenso bestritt er, daß die Lateralthyreoid dem postbranchialen Körper entspreche, sie scheint ihm nur ein Divertikel der IV. Tasche und homodynam der Thymus der III. Tasche zu sein.

J. Schaffer und H. Rabl (45) schilderten 1908 sehr ausführlich das thyreothymische System des Maulwurfs und der Spitzmaus. Der erwachsene Maulwurf besitzt meist eine paarige, an der cranialen Grenze der mächtigen Brustmuskulatur, am Halse unmittelbar unter den Hautmuskeln liegende, oberflächliche, zweilappige Thymus. Im Winter erfährt sie unter Lockerung der Läppchen eine Größenabnahme (Involution) und daran anschließend eine Frühlingsreparation. Die Halsthymus ist bisher übersehen worden, da in der Embryonalzeit bloß die Brustthymus beobachtet wurde. Beim erwachsenen Maulwurfe sind aber nicht einmal Reste der thoracalen Thymus nachweisbar, welche schon beim Embryo einen rudimentären Charakter zeigt.

Die Schilddrüse des erwachsenen Maulwurfs besitzt zwei mächtige Seitenlappen und ausnahmsweise einen Isthmus. In schwankenden Lageverhältnissen sind außerdem je ein Thymusläppchen und ein Epithelkörper vorhanden. Die Epithelkörper wurden von Nikolas (34) in unmittelbarer Verbindung mit dem Schilddrüsenkörper entdeckt.

Beim Embryo ist neben der Anlage der oberflächlichen Halsthymus die von ihr unabhängige Anlage einer typischen Brustthymus vorhanden. Soulié und Verdun (51) haben sie allein für die Thymusanlage angesehen. Sie zeigt aber schon frühzeitig Rückbildungserscheinungen in Form von Verwachsungen beider Hälften, Mangel einer Läppchenbildung und Auswanderung ihrer Rindenzellen, bis sie spurlos verschwindet. Die jederseits in der Einzahl angelegten äußeren Epithelkörper entsprechen der III. Tasche. Die Schilddrüse entwickelt sich ausschließlich aus der medianen, unpaaren Anlage, ihr Isthmus bildet sich in der Regel zurück.

1909 berichten J. Schaffer und H. Rabl (45), daß der Spitzmaus im Gegensatze zum Maulwurf eine typische zweilappige Brustthymus zukommt. Sie verfällt infolge der schwierigen Ernährungsbedingungen im Winter rascher der Involution, ohne ihre Regenerationsfähigkeit zu verlieren. Neben den zwei Epithelkörpern finden sich bei *Crossopus* in jeder Schilddrüsenseite die Reste der ultimobranchialen Körper, welche beim Maulwurf oder bei *Sorex vulgaris* fast oder ganz schwinden, während sie bei *Crossopus* Anteil am Aufbau der Schilddrüsenlappen nehmen, ohne typisches Schilddrüsenparenchym zu bilden; vielmehr bewahren sie ihre histologische Eigenart als selbständige Derivate des Kiemendarms, ähnlich wie die Epithelkörper.

Die Schilddrüse löst sich von der ventralen Schlundwand als schwach gekrümmte Platte ab und nimmt an Größe zu, bis die Seitenlappen an dem später degenerierenden Isthmus durch craniales und dorsales Vordringen der Randzeile entstehen. Dann wird die einheitliche Platte in zahlreiche, teils kugelige oder ovale, teils strangförmige Gebilde mit eingeschobenen Blutgefäßen und Bindegewebszellen zerklüftet. Der Epithelkörper der Schilddrüse stammt von der III. Tasche und ist als äußerer Epithelkörper zu deuten. Die IV. Tasche ist von Anfang an unbedeutend und schwindet ohne Rest. Daher ist die Angabe Verduns falsch, daß der Epithelkörper der IV. Tasche entstamme. Der Epithelkörper bildet sich unter Verschmälerung und Verlängerung des medialen Abschnittes der III. Tasche zum Ductus pharyngobranchialis, wodurch die dem

Pharynx ursprünglich breit aufsitzende Tasche in ein dickwandiges, durch einen dünnen Gang mit seinem Mutterboden zusammenhängendes Bläschen umgewandelt wird. Die Verbindung mit dem Ectoderm schwindet im Stadium VIII. Etwas länger bleibt der Ductus pharyngobranchialis bestehen. Der Epithelkörper geht nicht bloß aus dem dorsalen Divertikel der III. Tasche, sondern aus dem ganzen sekundären Bläschen hervor, da die Thymus von vornherein rudimentär angelegt wird.

Die Umbildung der vom Schlunde abgelösten Tasche vollzieht sich auf folgende Weise: Aus dem caudalen Ende der ventralen Taschenfläche wächst die Anlage des später gehöhlten Thymusfortsatzes in medio-caudaler Richtung hervor. Sein Anfangsstück kann sich zum äußeren Thymusläppchen (Kohn, 25) einzelne Strecken zu accessorischer Thymusmasse (Schaffer, 45) differenzieren, während der caudale, die Brustthymus liefernde Abschnitt vollständig schwindet.

Der ultimobranchiale Körper = caudales Pharynxdivertikel tritt keinesfalls als sekundäre Ausstülpung der IV. Tasche, sondern gleichzeitig oder noch vor der IV. Tasche auf und ist ein Derivat der V. Tasche. Das Wurzelstück der IV. und V. Tasche bildet von vornherein einen einheitlichen Raum. Die meisten älteren Autoren, die den Säugetieren vier Kiementaschen zugeschrieben haben, haben die V. Tasche mit der IV. Tasche verwechselt und die IV. Tasche übersehen. Die IV. Tasche entsteht bei mehreren Säugetieren erst nach der V. und ist nur kurze Zeit mit dem Ectoderm verbunden. An dieser Verbindung allein erkennt man sie im mikroskopischen Präparat. Daß der ultimobranchiale Körper aus der V. Kiementasche hervorgeht, beweist sein Verhalten zu dem V. Kiemenarterienbogen, der die äußere Wand der V. Kiementasche umfaßt, während an der inneren Wand der Pulmonalisbogen verläuft. Durch Größenwachstum wird die Umwandlung der V. Tasche in den ultimobranchialen Körper bewirkt, gleichzeitig ihre Verbindung mit dem Schlunde in die Länge gezogen, bis der Ductus pharyngobranchialis sich verdünnt und degeneriert. Lateral und ventral rückend kommt die Tasche in nächste Nachbarschaft zur Schilddrüse und verbindet sich mit deren Läppchen.

Statt der früh atrophierenden Brustthymus funktioniert der von Schaffer (45) »oberflächliche Halsthymus« genannte »Cervicalkörper«, der aus dem Epithel des Sinus cervicalis entsteht. Durch Näherung des II. Bogens an die Retromandibularleiste wird der Sinus in die Vesicula cervicalis umgewandelt, die mit der II. und III. Schlundtasche kommuniziert und durch den Ductus cervicalis mit der Epidermis zusammenhängt. Später wird der Kiemengang unterbrochen und der Ductus cervicalis obliteriert. Das Bläschen verwandelt sich in den solliden Körper der oberflächlichen Halsthymus. Das Thymusgewebe hat also einen doppelten Ursprung; jene Thymusläppchen, die neben der Thyreoidea zu finden sind, stammen aus dem Entoderm der III. Tasche, die oberflächliche Halsthymus aber aus dem Ectoderm des Sinus cervicalis. Roud (42) ist bisher allein für die rein ectodermale Abstammung der Thymus der Feldmaus eingetreten. Vielleicht werden weitere Untersuchungen die Beteiligung des Ectoderms beim Thymusaufbau, wenn auch nur vorübergehend und in geringem Grade bei nicht wenigen Säugetieren lehren!

O. Grosser (13) schlug 1910 vor, den ultimobranchialen Körper als eine eigene, rudimentär gewordene Drüse ohne Ausführgang aufzufassen, welche bei Säugetieren mit der Schilddrüse verschmilzt.

1911 bestätigte H. Rabl (45) auch für das Meerschweinchen, daß sich die Vesicula cervicalis in Thymusgewebe umbilde, die III. Tasche zerfalle durch

inschnürung in einen kleinen medialen Teil, der das Epithelkörperchen III fere, und einen großen lateralen Teil, die eigentliche Thymus. Der Pharynx ldet hinter der III. Tasche eine Ausbuchtung. Der craniale Abschnitt dieses ivertikels weite sich dorsal zur IV. Tasche aus, während der ventral und caudal richtete Hauptteil den »ultimobranchialen Körper« darstellt. Die IV. Tasche st sich vom Schlunde und vom ultimobranchialen Körper als Röhrchen ab nd erhält den Charakter eines Epithelkörpers, der an der dorsomedialen Kante er Schilddrüse liegt. Der ultimobranchiale Körper wird ein mit Cylinderepithel sgekleidetes Röhrchen und dringt später in die Schilddrüse ein.

III. Die Homologie der Schlundtaschenderivate bei Wirbeltieren.

Neben P. Verdun (57) hat F. Maurer (28) über die Homologie der als ebenschilddrüsen, Suprapericardialkörper, Carotidendrüse der höheren Wirbel- ere beschriebenen Bildungen nachgedacht und im Anschluß an eigene Unter- chungen bei Amphibien Aufklärung gesucht. Nach seiner Meinung hat das onstante Vorkommen der Epithelkörper bei allen Säugetieren seine Grundlage n den Epithelkörperchen der Amphibien. Schon früher hatte er die Amphibien us folgenden Erwägungen untersucht:

Wenn sich der Kiemenapparat der Amphibienlarven rückbildet, obliterieren uch die Kiemenhö' len und die Kiemenspalten. Infolgedessen könnten wirk- che Kiemenreste auftreten, deren Vorhandensein noch nicht bekannt ist. Da- urch würde ein neues Licht auf die vielfach beschriebenen Nebenschilddrüsen eworfen.

Das Ergebnis seiner damaligen Studien läßt sich in folgende Sätze Fig. 2—5) zusammenfassen:

Bei Anuren (Fig. 2 und 3) geht die Schilddrüse (*t*), ein paariges, acinös ge- autes Knötchen, aus einer unpaaren Anlage hervor. Die Thymus ($th_{,,}$), ein aariges Knötchen hinter dem Kieferwinkel, wird von der dorsalen Schlundwand n Bereich der II. Schlundspalte abgeschnürt. Postbranchiale Körper (*p*) ent- tehen als paarige Ausstülpung der ventralen Schlundwand hinter der V. Kiemen- palte und vereinigen sich niemals mit der Schilddrüse. Die Carotidendrüse tammt aus dem Epithel des I. kiementragenden Bogens. Zwischen den ven- ralen Enden des I. und II., sowie des II. und III. kiementragenden Bogens chnüren sich solide Körperchen (e, $e_{,,}$) vom Mutterboden ab, welche zeitlebens inen eigentümlichen epitheloiden Bau zeigen und von Maurer Epithel- körper genannt wurden. Mit der Rückbildung des Kiemenapparates entstehen ei *Rana* (Fig. 3) ventrale Kiemenreste (*v. Kr.*) durch Wucherung des vordersten entralen Endes der Kiemenhöhle. Die mittleren Kiemenreste schwinden rasch, ie dorsalen Reste (*d. Kr.*) bilden sich als lymphatische Knötchen aus der dor- alen Wand der Kiemenhöhle.

Bei Urodelen (Fig. 4 und 5) entwickelt sich die Thymus (*th*) ganz ver- chieden von den Anuren aus dorsalen Epithelknospen ($th_{,,,}$—$th_{,,,,,}$) hinterer Kiemenspalten, während die zweite Knospe ($th_{,,}$), die bei Anuren die Thymus ervorgehen läßt, sich sehr früh mit der ersten Knospe ($th_{,}$) rückbildet. Ein ostbranchialer Körper (*p*) entsteht bei Urodelen nur linksseitig hinter der letzten Kiemenspalte. Reste der III. und IV. Kiemenspalte bleiben als Epithelkörperchen rhalten. Nur die Anlage der Schilddrüse ist bei Anuren und Urodelen gleich- rtig; alle übrigen drüsigen Gebilde, welche im Anschluß an die Kiemenspalten ntstehen, sind durchaus verschieden. Maurer erhob schon damals Einspruch

dagegen, daß der postbranchiale Körper als Nebenschilddrüse bezeichnet wird, und ließ es dahingestellt sein, ob er der seitlichen Schilddrüsenanlage von der IV. Kiemenspalte der Säugetiere entspreche. Ferner diskutierte er noch verschiedene Einwände gegen die Annahme, daß die postbranchialen Körper rudimentäre Kiemenspalten darstellen.

Fig. 2.
Urodelenlarven.

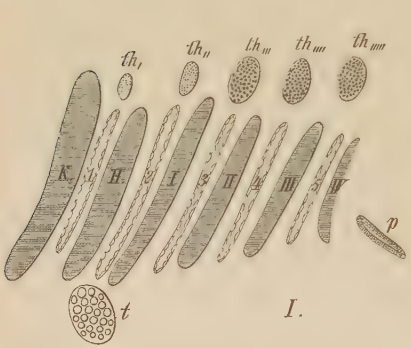

Fig. 4.
Anurenlarven.

Fig. 3.
Triton nach der Metamorphose.

Fig. 5.
Frosch nach der Metamorphose.

Schematische Darstellung der Kiementaschenderivate bei Amphibien. Nach F. Maurer. *a*, a,, a,,, Arterienbogen; *cd.* Carotidendrüse; *d.kr.* dorsale Kiemenreste: *e*, *e*,,; Epithelkörper; *H* Zungenbeinbogen; *K* Kieferbogen; *I—IV* Kiemenbogen; *1—5* Kiemenspalten; *p* postbranchialer Körper; *t* Schilddrüse; *th*,—,,,,, Thymus; *v.kr.* ventrale Kiemenreste.

1899 berichtete F. Maurer (28) über die Schlundspaltenderivate der Eidechse. Er betonte, daß sie sich leicht von den Zuständen der Amphibien ableiten lassen (Fig. 8 und 9,; denn die Schilddrüse (*Tr*) geht ebenfalls aus einer unpaaren Anlage hervor. Thymusknospen (*Tm*) entstehen vom dorsalen Epithel der I., II. und III. Schlundspalte. Die 1. Knospe schwindet, die 2. wird zum vorderen Lappen der bleibenden Thymus. Die 3. Thymusknospe entsteht aus dorsalen und ventralen Teilen der III. Schlundspalte. Die Epithelkörperchen (Fig. 9, e_1, e_2) sind Derivate der III. und IV. Schlundspalte. Das Epithelkörperchen der III. Spalte stellt die Carotidendrüse dar und ist homolog dem Epithelkörperchen der III. Spalte bei Amphibien, aber nicht der Carotidendrüse der Amphibien,

Fig. 6.
a. Teleostier.

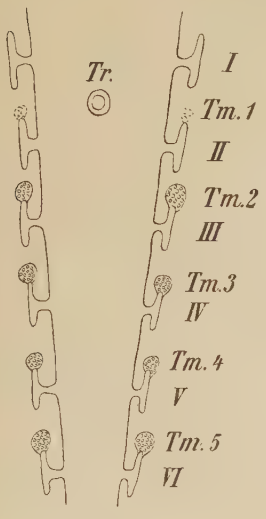

Fig. 7.
b. urodele Amphibien.

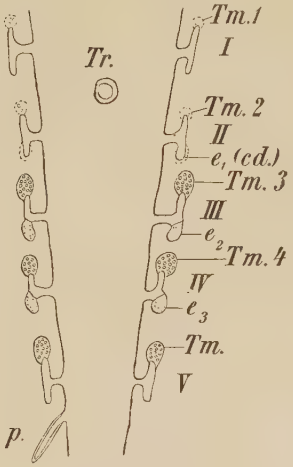

Fig. 8.
c. anure Amphibien.

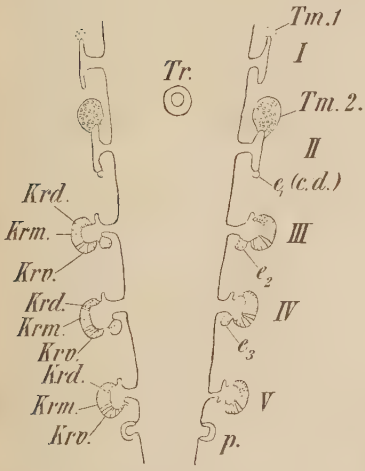

Fig. 9.
d. *Lacerta*.

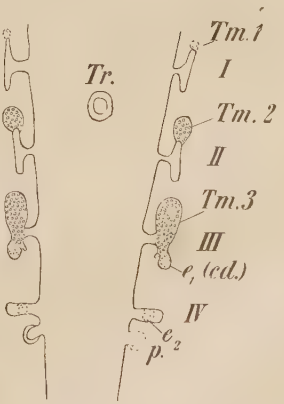

Fig. 6—9. Schematische Darstellung der Kiemenspaltenderivate bei niederen Wirbeltieren. Nach F. Maurer. Bei jeder Kiemenspalte stellt die nach oben gerichtete Ausbuchtung die dorsale, die nach unten gerichtete die ventrale Kiementasche dar. *I—VI* Kiemenspalten; *Tr.* Schilddrüse; *Tm. 1—5* Thymusknospen; e_{1-3} Epithelkörperchen; *cd.* Carotidendrüse; *p.* postbranchialer Körper; *Krd.* dorsale Reste, *Krm.* mittlere Reste, *Krv.* ventrale Reste der inneren Kiemen.

welche der II. Schlundspalte entstammt. Das Epithelkörperchen der IV. Spalte wird embryonal angelegt, schwindet jedoch später.

Die postbranchialen Körper (*p*) werden stets hinter der letzten Kiemenspalte durch Ausstülpung der Schlundwand als asymmetrische kugelige Bläschen abgeschnürt, die links stärker ausgebildet und nicht der Schilddrüse angeschlossen werden. Sie teilen sich in viele mit Epithel ausgekleidete Bläschen. Van Bemmelens Ansicht, daß man es hier mit einer letzten rudimentären Kiemenspalte zu tun habe, hält er für falsch.

Durch die schematischen Figuren (Fig. 6—9 gab Maurer eine Darstellung, welche Teile der einzelnen Kiemenspalten zur Bildung der Epithelkörperchen herangezogen werden, da ihm die Verdunschen Schemata unbrauchbar schienen.

In einer späteren Übersicht der ganzen Frage entwickelte Maurer folgende Argumente. Da die Epithelkörper der Amphibien bei der Rückbildung der Wasseratemwerkzeuge entstehen, seien sie wahre Kiemenspaltenreste oder Organrudimente, welche sich bei allen höheren Wirbeltieren bis zum Menschen vorfinden. Bei Amphibien und Sauropsiden entstehen sie stets ventral von der Thymus, aber bei den Säugetieren dorsal von der Thymus. Bei Reptilien und Vögeln sind sie dem ventralen Ende, bei Säugetieren aber dem dorsalen Ende der Thymus angeschlossen. Maurer glaubte, daß der Anschluß der Epithelkörper an die Thymus den primitiven Zustand vorstelle, während die Beziehung zur Schilddrüse sekundär durch den postbranchialen Körper vermittelt werde. Da bei der Katze die Anlage des postbranchialen Körpers sehr nahe der IV. Tasche liegt, bleiben beide auch nach der Ablösung vom Schlund verbunden. Wenn sich dann der postbranchiale Körper der Schilddrüse anlagert, wird auch das Epithelkörperchen der IV. Spalte zur Schilddrüse in Beziehung treten und, da der Epithelkörper der III. Tasche nahe dem der IV. Tasche liege, sei der Anschluß beider Körper an die Schilddrüse verständlich. Keinesfalls aber dürften die Epithelkörper als Nebenschilddrüsen aufgefaßt werden.

In Schnittserien durch kleine Embryonen von *Echidna* fand Maurer vier Schlundspalten angelegt und den postbranchialen Körper an der medialen Wand der IV. Schlundtasche. Wenn die Rückbildung des Schlundspaltenapparates sich vorbereitet, treten Wucherungen am Epithel der Spalten auf. Von der II. Schlundspalte schnürt sich ein kleiner Zellkomplex ab, dem Maurer die Bedeutung eines Epithelkörperchens beimißt und ihn als Anlage der späteren Carotidendrüse deutet. Doch erklärte er ausdrücklich, daß er den wirklichen Zusammenhang des in den Schnitten nahe der II. Tasche liegenden Gebildes mit der Tasche selbst nicht gesehen hat. Aus der III. Spalte entsteht ventral die Thymus und im innigsten Zusammenhange mit ihr am dorsalen Ende der III. Spalte die Anlage des Epithelkörpers. Die IV. Tasche liefert nur die schwache Wucherung eines Epithelkörpers. Der postbranchiale Körper unterscheidet sich von den Schlundtaschen durch seine aus mehrschichtigem, hohem Cylinderepithel gefügte Wand. Er rückt vor der Ablösung von der medialen Wand der IV. Schlundtasche auf den seitlichen Teil der ventralen Schlundwand über und gewinnt so tatsächlich eine »postbranchiale« Anordnung. Er sei also nicht ein Derivat der IV. Schlundspalte, obwohl er anfangs der medianen Lamelle dieser Spalte anliegeschlossen ist, sondern rücke erst auf die seitliche, ventrale Schlundwand, um sich dann loszulösen. Deshalb sei er ein von den Schlundspalten phylogenetisch scharf zu trennendes Gebilde. Nach der Isolierung erscheint der postbranchiale Körper als ein großes Epithelbläschen, das Knospen und Sprossen treibt, welche nach der Trennung vom Mutterbläschen neue, Colloid abscheidende Bläschen

ilden, so daß das Organ einen der Schilddrüse gleichen Bau erlangt. Aber iemals vereinigt es sich mit der unpaaren Schilddrüse; denn infolge späterer erschiebungen liegen die beiden postbranchialen Körper bei älteren Embryonen eit vor der medianen Schilddrüse und direkt unter dem Kehlkopf. Bei Katze, aninchen, Schaf sollen die postbranchialen Körper auch Colloid enthaltende läschen, d. h. Schilddrüsengewebe ausbilden und sich mit der medianen Schild-rüsenknospe vereinigen. Wenn später die Verschiebung der Schlundspalten-erivate eintrete, folgen Schilddrüse und Thymus dem Herzen rückwärts in die rusthöhle. Nahe dem dorsalen Ende der Thymus bleibt der Epithelkörper der II. Spalte und dicht daneben der Epithelkörper der IV. Spalte. Die Zellen der pithelkörper bilden kompakte, durch weite Capillaren getrennte Stränge, er-eugen aber niemals colloide Substanz. Bei älteren Tieren sind die Epithel-örper der III. und IV. Spalte völlig rückgebildet. Das äußere Thymusläppchen nd Maurer bei *Echidna* mit dem Epithelkörperchen der III. Spalte verbunden. r deutete es als einen von der Hauptthymus abgelösten Teil. Innere Thymus-örperchen kommen bei *Echidna* nicht vor. Maurer betrachtete sie als hymusprodukte der IV. Spalte und fand deshalb ihre Verbindung mit dem pithelkörper der IV. Tasche verständlich. Bei älteren Exemplaren vermißte r zuweilen die Derivate der IV. Spalte auf einer Seite, einmal auf beiden Seiten.

D. Forsyth (9) hat 1908 an 42 Säugetieren und 35 Vögeln die Thyreoidea nd die Parathyreoideae untersucht und gefunden, daß die Parathyreoideae nach ahl und Lage bei verschiedenen Arten (*Nandinia binotata* und *Cryptoprocta ferox* 6, *ercopithecus callitrichus* 11, *Cynonycteris collaris* 10 Parathyr.) und bei verschie-enen Individuen derselben Art innerhalb weiter Grenzen variierten, z. B. bei Individuen von *Cercopithecus callitrichus* wurden 1, 1 und 8 Parathyreoideae ezählt. Die bisherigen Angaben, daß entweder 2 oder 4 Parathyreoideae vor-ommen, wären also irrtümlich. Freilich sei es oft außerordentlich schwer zu ntscheiden, ob ein drüsiger Körper als accessorische Thyreoidea oder Para-yreoidea zu bezeichnen ist. Ferner konstatierte er Parathyreoidgewebe in der childdrüse viel häufiger, als man bisher geglaubt hatte; vermittelnde Gewebs-ypen kämen sowohl in der Schilddrüse als in den Nebenschilddrüsen vor, so daß ie Identifizierung mancher Körperchen große Schwierigkeiten bereitet. Forsyth ezweifelt daher die funktionelle Differenz zwischen der Schilddrüse und den ebenschilddrüsen.

Die vergleichend anatomischen Erörterungen über die Homologa der Para-yreoidea bei anderen Wirbeltieren wurden durch die experimentellen Studien u Säugetieren wieder zurückgedrängt. Erst 1910 hat F. D. Thompson (54) die rage von neuem behandelt und seine Ansicht in folgende Leitsätze zusammen-efaßt:

1) Bei Haifischen entstehen in der Gegend der Kiementaschen Thyreoida, hymus und postbranchialer Körper.

2) In der Schilddrüse der Haifische sind kleine, teils epitheliale, teils ade-oide Zellmassen eingeschlossen, homolog der Parathyreoidea oder Thymus IV er Säuger.

3) Bei Knochenfischen ist nur Thyreoidea und Thymus vorhanden, aber eine Parathyreoidea. Der postbranchiale Körper ist zweifelhaft.

4) Bei Urodelen ist Thyreoidea, Parathyreoidea, Thymus und postbran-hialer Körper vorhanden. Die Thyreoidea hat keine näheren Beziehungen zu en Parathyreoideen.

5) Bei Anuren ist Thyreoidea, Parathyreoidea Thymus und postbranchiale Körper, ventraler Kiemenkörper und Carotisdrüse da. Die Parathyreoidea is noch nicht in enge Beziehung zur Thyreoidea getreten. Der ventrale Kiemen körper ist ein Hämolymphorgan.

6) Bei Reptilien sind Thyreoidea und Parathyreoidea noch getrennt. Di Parathyreoidea besitzt oft deutliche Lumina; damit ist der fundamentale Unter schied zwischen Thyreoidea und Parathyreoidea mit einem Male durchbroche Der postbranchiale Körper scheidet Colloid aus.

7) Die Parathyreoideen sind noch getrennt bei den Vögeln. Oft sind weit Strecken der Thyreoidea ohne colloidhaltige Follikel. Der postbranchiale Kör per enthält konzentrische Körperchen ähnlich denen der Thymus.

8) Mehr intime Beziehungen zwischen allen Teilen der Thyreoidea un Epithelkörper herrschen bei Säugetieren. Die Zellen, welche die Thyreoidbläs chen begrenzen, sind nicht wesentlich von den Zellen der Parathyreoiddrüse verschieden. Die Zellen zwischen den Bläschen sind von den Parathyreoidzelle nicht unterschieden. Die innere Parathyreoidea hängt häufig geweblich direk mit der Thyreoidea zusammen und jede Art von Übergangsform existiert. Wen die Epithelkörper pathologisch Colloid enthalten, ist überhaupt kein Unterschie mehr aufrechtzuerhalten. Nach Entfernung der Thyreoidea entwickeln di Parathyreoideae Colloidbläschen und werden wirklich in Thyreoidgewebe um gewandelt. Die Veränderungen der Thyreoidea nach Entfernung der Parathy reoideae mag als umgekehrte Veränderung des Thyreoidgewebes in Parathyreoid gewebe gedeutet werden.

9) Thyreoidea und Parathyreoidea sind Strukturen von etwas verschie denem embryonalem Ursprung, welche anatomisch getrennt und verschiede sind bei niederen Wirbeltieren, aber sehr enge anatomische und physiologisch Beziehungen bei Säugetieren zeigen. Hier stellen sie einen einzigen Apparat vo

W. Bartz (1) 1910 suchte den Fehler auszugleichen, daß bisher die große Haustiere überhaupt nicht in Betracht gezogen worden waren. Beim Rin Kalb und Schaf fand er einen inneren und einen äußeren Epithelkörper; de äußere fehlt beim Schwein. Der innere kommt sehr inkonstant vor und ha keinen so typischen Bau wie bei anderen Arten. Die meisten der in der Un gebung der Schilddrüse und des Zungenbeins vorkommenden Gebilde, welch Nebenschilddrüsen von anderen Autoren genannt wurden, erwiesen sich bei de mikroskopischen Untersuchung als lymphoide Organe. Daher meint Bart daß die Nebenschilddrüsen nur sehr selten vorkommen, klein und unbeständi sind.

IV. Ersatz der Schilddrüse durch die Nebenschilddrüsen.

Nachdem Gley 11) beobachtet hatte, daß die Entfernung der Schilddrüs auch für das Kaninchen tödlich sei, wenn nicht bloß die eigentliche Schilddrüs sondern auch die Parathyreoideae entfernt worden waren, suchte er das übe raschende Resultat seiner Experimente durch die Annahme zu erklären: Nac dem Verluste der eigentlichen Schilddrüse entwickeln sich die Parathyreoidea welche unter gewöhnlichen Umständen embryonalen Charakter bewahren, vic riierend zu stärkerer Funktion, wachsen um das ein- bis zweifache ihres Vol mens und nehmen die Struktur der erwachsenen Schilddrüse an. Die Par thyreoideae seien also embryonales Substitutionsmaterial zum Ausgleich eve tueller Zerstörungen oder Schädigungen der Schilddrüse.

Aber der einleuchtenden Vermutung haben sehr bald Moussu und Hofmeister widersprochen. Moussu (31) 1892 sah nach der vollständigen Thyroidektomie keines von elf erwachsenen Kaninchen sterben und leugnete daher die den Parathyreoideae von Gley beigemessene Bedeutung. Hofmeister (20) 1892 bestritt ebenfalls, daß die Parathyreoideae nach der partiellen Thyroidektomie sich besser entwickeln, geschweige ihre Struktur verändern. Die operierten Tiere passen sich nur langsam dem thyreopriven Zustande an, aber die Parathyreoideae bilden sich nicht histologisch in den Typus der Schilddrüse um.

Gley selbst überzeugte sich später (1895), daß nach Entfernung der Schilddrüse keine Veränderung der Parathyreoidkörper eintritt und widerrief seine frühere Behauptung.

Blumreich und Jakoby (3) vermißten 1896 nach der inkompleten Thyroidektomie bei Kaninchen die Hypertrophie der zurückgelassenen Epithelkörperchen. Abnormer Gefäßreichtum bestehe ebensowenig wie eine Strukturveränderung. Die histologische Analyse liefere keine Anhaltspunkte für die Umwandlung in Schilddrüsengewebe. Daher haben die Epithelkörper keine direkte physiologische Beziehung zur Schilddrüse nnd können nicht für sie eintreten. Im gleichen Sinne sprachen sich G. Vassale und F. Generali (56) aus, welche den Parathyreoiddrüsen schon 1894 ihre Aufmerksamkeit zugewendet hatten, freilich ohne ihre Gedanken zu publizieren. 1896 bestätigten sie zwar durch Experimente die große funktionelle Wichtigkeit der vier Epithelkörper bei Hund und Katze, erklärten jedoch, man habe sie bisher mit Unrecht als embryonale Reste angesehen, es seien spezielle Organe, deren Funktion noch zu bestimmen wäre.

Maresch (27) beschrieb 1898 den totalen Mangel der Schilddrüse eines elfjährigen Mädchens und die Existenz der zwei Nebenschilddrüsenpaare zu beiden Seiten des unteren Kehlkopfrandes, welche ihre normale Struktur besaßen, und erklärte mit Recht, daß dieser Befund die Hypothese vom Ersatz der Schilddrüse durch die Nebenschilddrüsen nicht stütze.

Trotzdem mehrte sich bis zum heutigen Tage die Zahl derjenigen, welche die histologische Umwandlung der Epithelkörper in secernierendes Schilddrüsengewebe nicht bloß für möglich, sondern für erwiesen halten.

Den Reigen eröffnete A. Schaper (46). Er berichtete 1895 über das Auftreten zahlreicher Organe in der Carotisteilung und identifizierte sie mit den Glandulae parathyreoideae (Sandström, 44) oder Glandules thyroides (Nicolas, 4). Während Kohn (25) und die übrigen Autoren die Epithelkörper als beständige Gebilde ausschließlich in unmittelbarer Nähe der Schilddrüse beschrieben, faßte sie Schaper als Organe auf, die beim Schafe mit ziemlicher Regelmäßigkeit im Teilungswinkel der Carotis und am obersten Abschnitte ihres Stammes aufzufinden sind. Die Entfernung der Carotisbifurkation von der Schilddrüse sei auch beim Schafe relativ so beträchtlich, daß von einer unmittelbaren Anlagerung der Epithelkörperchen an die letztere nicht die Rede sein könne. Da mehrere Epithelkörper auf einer Seite des Halses lägen, schloß Schaper, daß sich Lage und Vorkommen derselben beim Schafe anders verhalten als bei den übrigen Tieren. Sie finden sich nicht ausschließlich in der Carotisbifurkation, sondern auch in der Nachbarschaft des Carotidenstammes an der Seite des Halses bis herab zur Schilddrüse, zu der sie eine gewisse Lagebeziehung gewinnen können, ohne mit ihr in engeren Konnex zu treten oder sich typisch anzulagern. Dagegen bestätigte Schaper die Angaben Kohns, daß

bei der Katze die Epithelkörper beiderseits dicht der Hinterfläche der Seitenlappen angeschmiegt sind. Auch beim erwachsenen Menschen fand er sie in nächster Nähe der Schilddrüse, an der hinteren Fläche der Seitenlappen. Bei einem Neugeborenen konnte er hinter jedem Seitenlappen je zwei rechterseits dem Stamme der Carotiden angelagerte, dicht unter der Bifurkation sogar noch zwei weitere kleinste Knötchen nachweisen, die sich ebenfalls als Epithelkörper entpuppten. Bei einem dreijährigen Kinde fand er linkerseits zwei und rechterseits ein Epithelkörperchen. Damit glaubt Schaper den Nachweis geführt zu haben, daß die Epithelkörperchen weder paarig noch allein in unmittelbarer Nähe der Schilddrüse auftreten. Wenn auch ihr multiples Vorkommen nicht für alle Fälle gesichert wäre, sei doch ihre Zahl nicht immer gesetzmäßig. Sie könnten sich über einen größeren Bezirk der seitlichen Halsregion ausbreiten.

Hinsichtlich der histologischen Struktur bieten die Epithelkörper des Schafes die klarsten und primitivsten Verhältnisse. Der gemeinsame Bauplan ist bei den verschiedenen Tierspecies nicht zu verkennen: Vereinigung von spezifischen epithelialen Zellen mit Capillargefäßen und die denkbar engsten Beziehungen zwischen beiden. Da die histologische Struktur der Glandulae parathyreoideae die denkbar größte Ähnlichkeit mit der embryonalen Schilddrüse habe, deutete er sie als embryonales Schilddrüsengewebe und schrieb ihnen die Fähigkeit wie Tendenz der Weiterentwicklung in eigentliches Schilddrüsengewebe zu. Ja er glaubte, im äußeren und inneren Epithelkörper des Menschen Colloid nachgewiesen und die Umwandlung des Epithelkörpergewebes in echtes funktionierendes Schilddrüsengewebe unzweideutig beobachtet zu haben. Daher sind nach seinem Urteile die äußeren Epithelkörper abgesprengte, auf embryonaler Stufe zurückgebliebene Partikel der lateralen Schilddrüsenanlage, welche gewöhnlich in funktionslosem Zustande verharren. Ein beschränkter Abschnitt des Organs könne sich zu typischem Schilddrüsengewebe weiterentwickeln. Innere und äußere Epithelkörper sind einander völlig gleichwertig. Die Differenz ihrer Lagebeziehungen zur Schilddrüse mag aus unbekannten entwicklungsgeschichtlichen Ursachen entspringen. Vielleicht sind die äußeren Epithelkörper aus einzelnen Zellkomplexen hervorgegangen, die auf dem Wege, den die Schilddrüse während ihrer Entwicklung zur Erlangung ihrer definitiven Lage durchläuft, den Zusammenhang mit der Hauptdrüse verloren und in ihrem jeweiligen embryonalen Zustande verblieben. Vielleicht sind die inneren Epithelkörper die zuletzt abgesprengten Keime, die infolge ihrer geringen Entfernung von der Schilddrüse umwachsen und wieder gänzlich in sie einbezogen werden.

E. Schmid (47) hielt 1896 die Epithelkörperchen ebenfalls für embryonales Schilddrüsengewebe, L. K. Müller (33) stützte die nahe Verwandtschaft beider auf das Vorkommen von Colloid secernierenden Acini in den Epithelkörpern. Ähnliche Ideen äußerte L. Schreiber (48), nachdem er den histologischen Bau der Glandulae parathyreoideae des Menschen in verschiedenen Entwicklungsphasen (bei, Föten von $2^1/_2$, 3, $4^1/_2$, $6^1/_2$ Monaten und bei Neugeborenen) studiert hatte. Die zwei Parathyreoideae jeder Seite erschienen ihm wie rudimentäre Drüsen, welche das ganze Leben in indifferentem Zustande verharren, jedoch unter gewissen, bisher unbekannten Bedingungen befähigt seien, sich in Colloid secernierendes, dem Schilddrüsengewebe nahestehendes oder gar identisches Gewebe zu entwickeln. Als Beweis wurden Präparate eines 41 jährigen Mannes und einer 70 jährigen Frau angeführt. Obwohl Schreiber jederseits immer zwei Parathyreoiddrüsen fand, vermutete er, da er bei einem menschlichen Embryo

von 33 mm jederseits nur eine Parathyreoiddrüse gesehen hatte, es wachse aus der IV. Tasche eine einzige symmetrische Anlage hervor und aus dieser würden durch sekundäre Abschnürung von Epithelmassen zwei Körper gebildet.

Weniger bestimmt drückt sich W. Kürstein (26) aus. Wenn ich seine ängstlich verklausulierte Darstellung richtig verstehe, so wollte er die Möglichkeit vertreten, daß eine engere Beziehung der dorsalen Epithelkörper zur Thyreoidea bestehe, gleich als wären sie die Fortsetzung der ungegliederten Zellmasse zur Schilddrüse; die unteren Epithelkörper wollte er in Zusammenhang mit der Thymus bringen. Bei Neugeborenen fand er eine wechselnde Zahl von Epithelkörpern, es können vier auf jeder Seite vorkommen. In der Hälfte der Fälle schlossen sich an die unteren Epithelkörper deutliche drüsige Bildungen an, teils Kanäle, teils rundliche Drüsenbläschen; auch in den Epithelkörpern sah er solche Bläschen mit einem Lumen. Thymusläppchen von unregelmäßiger Gestalt kommen an den unteren Partien, an der dorsalen und medialen Fläche der Schilddrüse vor.

Kishi (23) hielt 1904 die Gl. parathyreoideae für embryonale Schilddrüsenkeime, welche unter bestimmten Umständen in Schilddrüsensubstanz übergehen können. Solange die Schilddrüse normal ist, üben die Parathyreoideae keine Funktion aus, aber wenn die Schilddrüse ganz entfernt oder die Menge der zurückgelassenen Schilddrüse ungenügend sei, das Leben zu erhalten, trete die ergänzende Tätigkeit der Parathyreoideae ein.

Swale Vincent und W. A. Jolly (59) traten 1905 dafür ein, daß das Parathyreoidgewebe unter gewissen Bedingungen den Charakter von Thyreoidgewebe annehme, so daß das Endprodukt in einigen Fällen nicht von der Schilddrüse unterschieden werden könne. Wenn die Schilddrüse entfernt ist, scheine die Parathyreoidea in einem gewissen Grade zum funktionellen Ersatz fähig und ihre histologische Struktur ändere sich dementsprechend. Sie bildeten die Umwandlung auch in recht einleuchtenden Figuren ab. Ein Jahr später erklärten beide weder die Thyreoidea noch die Parathyreoidea als für das Leben absolut wesentliche Organe. Sie betrachteten Thyreoidea und Parathyreoidea als einen einzigen physiologischen Apparat und wiederholten nochmals, was sie früher gesagt hatten.

Halpenny und Thompson (14) entfernten 1909 einem Hunde die Schilddrüse und die inneren Parathyreoideae, ließen aber die äußere Parathyreoidea auf beiden Seiten bestehen. Der Hund lebte 83 Tage. Bei einer neuen Operation wurden die zwei Parathyreoiddrüsen hypertrophisch gefunden. Ein abgebildeter Schnitt derselben zeigt unregelmäßige Epithelbläschen mit Colloidinhalt. Die Bläschen haben verschiedene Gestalt, ungefähr so, wie man sie in der Schilddrüse eines Hundes 32 Tage nach Herausnahme der Parathyreoidea finde. Dies beweise intime morphologische Beziehungen zwischen der Thyreoidea und Parathyreoidea.

V. Accessorische Herde von Parathyreoidgewebe.

Neuerdings wurde die Aufmerksamkeit der Forscher der Existenz von eigentümlichen Gewebsherden außer den Sandström'schen Körpern zugewendet. J. Erdheim (7) fand 1906 in der Thymus accessorisches Parathyreoidgewebe und hob die Bedeutung dieser Tatsache für alle Exstirpationsversuche hervor. Seine Beobachtungen betrafen sehr kleine Körperchen bei der Ratte, die an

Größe und Zahl verschieden waren. Beim Kaninchen sah er einmal 9, ein anderes Mal 33 accessorische Körper.

Pinca, dann Falkenberg konstatierten 1906 auch beim Hunde aberrante Parathyreoiddrüsen, wie sie früher schon von Moussu (31, 1897), Lusena (1899), Vassale (56, 1901) beschrieben worden seien. Gorzi bestätigte 1907 das Vorkommen beim Hunde, Harvier und Morel (17) bei der Katze, Meyer 1909 beim Schafe. Haberfeld und Schilder 1909 erklärten die Beobachtung, daß nach Exstirpation der vier Hauptepithelkörper des Kaninchens in einigen Fällen die tödliche Tetanie ausbleibt, durch die vicariierende Tätigkeit accessorischer Parathyreoiddrüsen in der Thymus.

F. v. Verebély (58) schildert 1907 unter Leitung von Langhans in Bern die pathologischen Veränderungen der Parathyreoidea; er fand vier Nebenschilddrüsen in 90 von 100 Fällen und erblickte in dieser Regelmäßigkeit den Beweis einer embryonalen, bilateralen, paarigen Anlage, welche gegen eine zufällige Zergliederung, die Benjamins vermutete, spricht. Doch kommen auch mehr als vier Körperchen, manchmal eine abnorme Lage derselben, ferner Cysten oder Parabranchialbläschen in der Nachbarschaft der Epithelkörperchen vor, welche nach Verdun aus der III. und IV. Kiementasche, dem postbranchialen Körper, ferner in der Schilddrüse, endlich aus der Thymus entstehen können.

Pepere (37) machte 1908 auf individuelle Verschiedenheiten der Parathyreoiddrüsen des Kaninchens aufmerksam. Gewöhnlich werde die Hauptmasse von den äußeren Parathyreoiddrüsen geliefert, während die inneren Drüsen kleinere Inseln von geringer Wichtigkeit seien. Aber in seltenen Fällen können umgekehrt die inneren Parathyreoideae viel größer sein als die äußeren, welche durch ihre Kleinheit sogar übersehen werden. Das erkläre den verschiedenen klinischen Befund nach der Exstirpation der äußeren Parathyreoideen. Ferner bestehe — und damit bestätigte er die Angaben von Erdheim (7) — regelmäßig ein accessorisches Parathyreoidalsystem in ontogenetischer Beziehung mit den äußeren Parathyreoideae und der Thymus. Dasselbe entwickle sich aus einem verschieden langen Zellstrang der III. Kiementasche, der einfach oder doppelt, zusammengesetzt oder unterbrochen der hinteren und der äußeren Fläche der Thymus anliegt. Knötchen, Tubuli und Cysten der Thymus, welche bisher als Überbleibsel der Thymusausstülpungen gedeutet wurden, gehören größtenteils dem accessorischen Parathyreoidalgewebe an. Sie erleiden die gleichen Modifikationen, wie die Parathyreoideae internae, wenn die äußeren Parathyreoideen entfernt werden. Er bestreitet daher die Umwandlung des Parathyreoidgewebes in Thyreoidgewebe nach Entfernung der Schilddrüse. Die in solchen Fällen beobachtete folliculäre und vesiculäre Modifikation der Parathyreoideae ist ein Zustand der Hyperfunktion, entstanden aber nicht infolge der Abwesenheit der Schilddrüse, sondern infolge der Exstirpation anderer Parathyreoideae, welche die früheren Autoren nicht kannten. Das Parathyreoidgewebe ist wegen seiner hohen Differenzierung weder der Hyperplasie noch der Regeneration fähig, jedoch kann es hypertrophieren, wenn es in die Lage versetzt wurde, große Portionen von exstirpiertem Parathyreoidgewebe zu ersetzen. Die IV. Kiementasche erzeuge nur die innere Parathyreoidea und sehr selten überzählige parathyreoidische Knoten.

P. Harvier und L. Morel (17), welche im Verlauf experimenteller Studien über die Tétanie parathyroidienne eine Erklärung dafür suchten, warum manchmal Katzen die Zerstörung der Parathyreoiddrüsen überleben, glaubten ebenfalls, daß die Glandules parathymiques, eine Gruppe accessorischer Drüsen an

den Halslappen der Thymus, durchaus genügen, die Funktion der Parathyreoidkörper zu sichern. Die intrathymischen Parathyreoideinschlüsse sind bei der Katze zahlreich und voluminös (einige sogar mit bloßem Auge sichtbar). Ihre Struktur ist dem Bau der normalen Parathyreoidea identisch. Tetanie trete nur dann sicher ein, wenn sowohl die Schilddrüsengruppen als die Thymusgruppen der Parathyreoiddrüsen zerstört würden.

Maximow (29) freilich hat in seiner gründlichen Studie über die Histogenese der Thymus bei Säugetieren 1909 die parathymischen Drüsen nicht erwähnt. Die Thymus, ein Organ mit vollständig rätselhafter Funktion, zeichnet sich durch überaus eigentümliche Wechselbeziehungen zwischen Epithel und Bindegewebe aus. Zuerst rein epithelial, ein drüsenartiges Derivat der Kiementaschen, besteht die Thymus später zum größten Teil aus einem dem adenoiden sehr nahestehenden Gewebe, das massenhaft lymphocytenähnliche Zellen enthält.

Sowohl im Marke, als auch in der Rindensubstanz des fertigen Organs sind sehr verschiedenartige Gewebsbestandteile zu unterscheiden: erstens äußerst polymorphe fixe Elemente, zweitens anscheinend freie runde Zellen von Lymphocyten-, bzw. Leucocytencharakter und drittens Blutgefäße mit mehr oder weniger deutlichen Bindegewebszügen, die entweder nur aus Fasern oder auch noch aus Zellen bestehen können. Im Mark überwiegen bekanntlich die fixen Zellen; sie bilden zum Teil ein Netz- und Balkenwerk, zum Teil syncytiale Massen und Riesenzellen, zum Teil die sog. Hassalschen Körperchen, endlich verschiedene cystenartige Gebilde usw. Die Lympho- und Leucocyten sind verhältnismäßig spärlich, die Gefäße stark entwickelt. Die Rinde besteht hingegen fast ausschließlich aus kolossalen Mengen von freien, kleinen, dunkelkernigen, sehr protoplasmaarmen Zellen, welche histologisch den sog. kleinen Lymphocyten gleichen. Außer den Gefäßen läßt sich zwischen den Lymphocyten ein sehr schwach entwickeltes, zum Teil faseriges, zum Teil zelliges kernführendes Reticulum nachweisen. Seine Untersuchungen über die embryonale Histogenese der Thymus bei Säugetieren bestätigen in allen wesentlichen Zügen die Hammarsche Lehre. Es ist ihm gelungen, die Immigration der ersten Lymphocyten in die epitheliale Thymusanlage nachzuweisen und die weitere Entwicklung dieser Erscheinung Schritt für Schritt zu verfolgen.

Die primäre, rein epitheliale Thymusanlage entsteht aus dem ventralen Divertikel der III. entodermalen Schlundtasche, mit welchem anfangs noch das Epithelkörperchen der III. Tasche und das ectodermale Sinusbläschen eng verbunden sind. Später trennt sich das Epithelkörperchen ab und lagert sich wahrscheinlich dem lateralen Teile der Thyreoidea an. Das Sinusbläschen geht im cranialen Teil der Thymus auf und kann hier (besonders beim Meerschweinchen) noch längere Zeit als eine kleine Höhle mit einer regelmäßigen, keine Lymphocyten enthaltenden Epithelwand nachgewiesen werden.

Die Thymusanlage besitzt ein enges, spaltförmiges Lumen und eine dicke Wand aus mehrschichtigem Cylinderepithel, das einer Membrana propria entbehrt. Die unregelmäßigen Basalteile der Epithelzellen grenzen unmittelbar an die Mesenchymzellen. Im umgebenden Mesenchym sind schon von den frühesten Stadien an zahlreiche lymphocytoide und kleinkernige, sehr polymorphe Wanderzellen bestimmt nachzuweisen. Sie entstehen durch Abrundung der gewöhnlichen fixen Mesenchymzellen.

Das Thymusepithel wuchert stark und ungleichmäßig, wodurch das Lumen bald zum Verschwinden gebracht wird und die äußere Form der nunmehr massiven, rasch wachsenden Epithelmasse sich in komplizierter Weise verändert.

An der äußeren Oberfläche entstehen höckerartige Vorsprünge, die zu Epithelzapfen auswachsen, welche sich weiter verästeln können und an den Enden keulenförmige Verdickungen tragen, die künftigen Läppchen. Dabei wächst die ganze Anlage entweder stark in die Länge, daß ihr caudaler, umfangreicher, baumförmig verzweigter Teil in den Thorax oberhalb des Pericards zu liegen kommt (Kaninchen und Katze), oder sie erhält eine gedrungene Form und wird bei manchen Arten (Ratte, Maus) ebenfalls caudal verschoben, während sie bei anderen (Meerschweinchen) oben im Halse bleibt.

Schließlich kann man an der Thymus einen tiefer gelegenen centralen Teil, den Hauptstamm unterscheiden und die davon entspringenden, verästelten Zweige, an deren Ende die Läppchen sitzen. Zwischen den Zweigen und Läppchen befinden sich breite, gefäßführende Mesenchymstreifen, welche bei der nachträglichen Verdickung und dem Zusammenrücken der ersteren schließlich dünne Septen werden.

Mit dem Wachstum der epithelialen Anlage geht ihre gewebliche Differenzierung einher. Sie besteht vor allem in dem Auftreten freier, wandernder Zellen zwischen den ursprünglichen Epithelzellen. Diese Wanderzellen sind echte, aus dem umgebenden Mesenchym stammende und in das Thymusepithel durch aktive Bewegung eindringende, lymphoide Elemente. Sie sind sehr polymorph und erscheinen zum Teil sofort als richtige große Lymphocyten, zum Teil als kleinkernige blasse Wanderzellen oder als verschiedene Übergangsformen zwischen diesen Extremen. Nach der Einwanderung in die Thymusanlage nehmen jedenfalls alle sehr bald den histologischen Charakter von typischen großen Lymphocyten an mit hellem, nucleolenhaltigem Kern und schmalem, basophilem, amöboidem Protoplasma.

Die Einwanderung der Leucocyten geschieht in sehr frühen Stadien und dauert sehr lange an. Als Ausgangspunkte für die Lymphocyteninvasion erscheinen vornehmlich die größeren Blutgefäße. Die Perithelzellen derselben verwandeln sich mit besonderer Vorliebe in amöboide Lymphocyten und infiltrieren die tieferen Teile der Thymus massenhaft.

Die Zahl der Lymphocyten in der Thymus vergrößert sich außer durch den lange andauernden Einwanderungsprozeß infolge ihrer eigenen intensiven Wucherung; die Infiltration des Thymusgewebes mit Lymphocyten schreitet rasch vorwärts, bis es von denselben ganz überschwemmt ist. Bei ihrer Wucherung werden die Lymphocyten kleiner. Schließlich gehört die größte Mehrzahl der zahllosen Thymusrundzellen dem Typus der kleinen dunkelkernigen Lymphocyten an.

Die Epithelzellen der Thymusanlage werden durch Lymphocyten auseinandergeschoben; so entsteht ein epitheliales Reticulum aus sternförmig verästelten, durch Ausläufer verbundenen Epithelzellen, in dessen Maschen die Lymphocyten liegen.

Die Marksubstanz entsteht relativ spät in dem centralen Hauptstamme und in den tieferen Teilen der Läppchen dadurch, daß die Epithelzellen hypertrophieren und sich zu syncytialen, groß- und blaßkernigen Massen verbinden, während sich die Lymphocyten aus diesen Bezirken entfernen und degenerieren. Auf diese Weise treten im dunkeln, von den Lymphocyten überschwemmten Gewebe zuerst kleine isolierte, dann größere zusammenfließende Streifen von hellem Markgewebe auf und später durch besondere Veränderung der Epithelzellen die Hassalschen Körperchen.

Die Rindensubstanz hat sich also keinesfalls auf die Marksubstanz auf-

gelagert. Beide Substanzen entstehen aus derselben ursprünglichen, einheitlichen Epithelmasse durch eine gleichmäßige Verteilung der eingewanderten Lymphocyten.

Schon früh tauchen in der Thymusmasse Blutgefäße auf dank dem aktiven Eindringen der Gefäßschlingen und Gefäßsprossen mit dem begleitenden Bindegewebe in das Thymusgewebe, zum Teil durch Umwachsen der Gefäße mit Thymusgewebe. Die Theorie der Transformation entspricht nicht den Tatsachen. Die Thymuslymphocyten sind echte Lymphocyten, nicht bloß in besonderer Weise veränderte, lymphocytenähnliche Epithelzellen. Das Reticulum der Rinde ist hingegen epithelial. Der direkte Beweis der Einwanderung von Lymphocyten kann nun als erbracht gelten.

Die Konstatierung der Ausschwemmung der Thymuslymphocyten in die Circulation führt zur Schlußfolgerung, daß die Thymus als echtes blutbildendes Organ betrachtet werden muß. Sie ist für den Organismus eine Quelle von jungen Lymphocyten, ebenso wie die Lymphknoten, überhaupt das adenoide Gewebe.

Die eigenartige Struktur der Thymus hängt ab von dem Eindringen indifferenter, mobiler, mesenchymatischer Zellen zwischen die Zellen eines drüsigen, epithelialen Organs.

Die ersten in der Umgebung der Thymusanlage auftauchenden Wanderzellen entstehen aus gewöhnlichen Mesenchymzellen, zum Teil von Anfang an als typische, große, basophile Lymphocyten, zum Teil als Wanderzellen mit blassem Protoplasma und kleinem Kern. Alle diese Zellen dringen in die Thymus ein und verwandeln sich sämtlich in typische große Lymphocyten, erzeugen aber nicht wie die Lymphocyten im Dottersack Erythroblasten und Megacaryocyten oder in der Leber Erythroblasten, Megacaryocyten und Granulocyten, sondern wuchern in der Thymus fast nur als solche weiter und bilden in den späteren Generationen nur kleine Lymphocyten.

Mit den großen Lymphocyten erscheinen die kleinen durch eine lange Reihe von Generationen immer kleinerer Zellen verbunden. Als reife kleine Lymphocyten sind sie während einer bestimmten Zeit der weiteren Entwicklung und Teilung nicht fähig — in diesem Zustande werden sie aber mit Leichtigkeit vom Lymph- oder Blutstrom erfaßt und nach den verschiedenen Teilen des Körpers transportiert. Mit der Zeit können bei passenden äußeren Bedingungen aus ihnen durch progressive Entwicklung überall wieder dieselben großen, wuchernden Lymphocyten entstehen und auf diese Weise zum Ausgangspunkte neuer Hämatopoese werden.

J. G. Hammar (15) gab 1911 eine auf viele Rekonstruktionen gestützte Beschreibung des Thymuskomplexes menschlicher Embryonen. Derselbe entsteht aus der III. Tasche, welche in den Stadien zwischen 8,3—17 mm in die ventral auswachsende Thymus, die dorsal angelegte Parathyreoidea III und in die beide verknüpfenden Schlundtaschenreste gegliedert wird, sowie aus der dicht anliegenden, aus tieferen Abschnitten des Sinus praecervicalis entstehenden Vesicula praecervicalis. Der Zusammenhang des Thymuskomplexes mit dem Schlund und dem Ectoderm des Sinus cervicalis wird durch Atrophie des Ductus thymopharyngeus, des Ductus thyreocervicalis der IV. Tasche und des Ductus praecervicalis der III. Tasche gelöst. Damit wird der Komplex mobilisiert und seine Wanderung in die Brusthöhle vorbereitet. Die Parathyreoidea III wird ursprünglich an der dorsalen Wand der III. Schlundtasche angelegt (Embryonen 8,3—10,3 mm) und greift auf den nächsten Teil der lateralen und

oralen Wand über. Durch Drehung des Thymuskomplexes sieht die orale Wandfläche allmählich mehr ventral. Dadurch, daß sich Bindegewebe zwischen die Parathyreoidea und die Schlundtaschenreste einschiebt, wird die Verbindung beider weniger breit und die Parathyreoidea etwas beweglicher. Die histologische Differenzierung innerhalb des Thymuskomplexes beginnt in der Parathyreoidea III, welche schon bei Embryonen von 11,7 mm eine trabeculare Anordnung der Zellen zeigt. Die Präcervicalblase wird kleiner und schwindet endlich, ohne sich an der Thymusbildung zu beteiligen.

Der mobile Thymuskomplex wird mit Aorta und Arteria anonyma in die Brusthöhle verschoben. Die Parathyreoidea III entfernt sich aus ihrer ursprünglichen Lage an der Carotisteilung abwärts und gelangt caudal von der Parathyreoidea IV nahe an den unteren Rand der Schilddrüse. Gleichzeitig wird die Thymus gedehnt, ihr Halsteil in einen dünnen, atrophischen Thymusstrang umgewandelt, während der Brustteil in allen Dimensionen zu wachsen fortfährt. Wenn die Verschiebung des Thymuskomplexes beginnt, atrophiert auch der Rest der III. Schlundtasche, so daß die Parathyreoidea III vom Thymusstrange getrennt wird und an dem Orte liegen bleibt, an welchen sie mit dem übrigen Thymuskomplexe verlagert worden war. Hammar beschreibt noch die weiteren Veränderungen der Thymus, doch können wir diese Vorgänge hier überschlagen.

Über die Embryonalgeschichte dieser accessorischen Gebilde suchten 1911 K. Hanson (16) beim Kaninchen, K. Ruben (43) beim Meerschweinchen Aufschluß. K. Hanson leitete sie aus der Glandule thymique (Prenant), d. h. aus Wucherungen der III. Kiementasche des Kaninchens ab. Solche treten bei Embryonen von 7,2 mm Nl. an der dorsalen Wand der III. Tasche auf, greifen bei 8 mm Nl. auf die benachbarten Teile der cranialen, caudalen, lateralen Wand über, gewinnen bei 8,5 mm Nl. die Form einer am dorsalen Teile der III. Kiementasche liegenden Halbbirne und erreichen die deutlich gegen die Kiementasche abgesetzte Thymusanlage. Bei 11,5 mm Nl. erstreckt sich eine strangförmige Verlängerung der als Parathyreoidea III bezeichneten Anlage längs der medioventralen Oberfläche der Thymus oft weit in die Brusthöhle hinab. Später wird der Strang in kleinere, unregelmäßige Stücke geteilt. »Der Parathyreoidstrang kommt nicht allen Säugetieren zu, er scheint dem Menschen und Schwein zu fehlen. Die IV. Kiementasche, welche Hanson »postbranchialen Körper« nennt, wird bei 11,5 mm Nl. vom Schlunde als langgestreckter Epithelsack abgetrennt und kommt auf die mediale Seite der Schilddrüsenhörner zu liegen. Durch Einschnürung des Säckchens wird eine deutliche Grenze zwischen dem eigentlichen postbranchialen Körper und einem anderen Teile von typisch embryonaler Parathyreoidstruktur, der Parathyreoidea IV, gebildet. Aber aus der Parathyreoidea IV gehen keine accessorischen Drüsen hervor, sie bleibt sogar frühzeitig in der Entwicklung zurück.

K. Ruben (43) berichtete gleichzeitig, daß beim Meerschweinchen die Parathyreoidanlage der III. Tasche einen knopfähnlichen cranialen Teil, der als Hauptorgan bestehen bleibt, und einen Strang ausbildet, welcher in eine verschieden große Zahl von Nebenparathyreoiddrüsen zerstückelt wird. Letztere liegen niemals in der Thymus, sondern größtenteils dicht an den Seitenlappen der Schilddrüse. Der postbranchiale Körper liegt beim Embryo von 14 mm an Seitenlappen der Schilddrüse und erzeugt einen kurzen Strang als unbedeutende Anlage der Parathyreoidea IV.

Später verschmilzt der postbranchiale Körper ganz mit der Thyreoidea. Dorsomedial von ihm befindet sich die Parathyreoidea IV. Beim Embryo von

80 mm konnte er in der Schilddrüse keine deutliche Spur des postbranchialen Körpers unterscheiden. Möglicherweise war ein kleiner centraler Haufen, von dem Trabekeln ausstrahlen, ein Überrest desselben. Die Parathyreoidea IV scheint während der Entwicklung gänzlich zu verschwinden.

VI. Eigene Untersuchungen.

Für meine Studien stand ein reichhaltiges Material von Embryonen aller nötigen Alters- und Größenabstufungen im zoologischen Institut bereit. Daher konnte ich die folgenden Stadien in Schnittserien zerlegen.

I. Katzenembryonen (*Felis domestica*): 0,27, 0,28, 0,4(2), 0,44, 0,45, 0,452, 0,46(2), 0,50, 0,528, 0,56, 0,62, 0,65, 0,66(3), 0,70(2), 0,75(2), 0,79(4), 0,80, 0,82, 0,86, 0,87, 0,89, 0,96, 0,97, 1,0, 1,03, 1,05, 1,1(2), 1,12 1,15, 1,17, 1,22, 1,23, 1,24, 1,26(2), 1,33(2), 1,39, 1,40, 1,43, 1,44, 1,45, 1,46, 1,47, 1,52, 1,54, 1,59, 1,60, 1,62, 1,625, 1,685, 1,70, 1,71, 1,74, 1,76, 1,80, 1,85(2), 1,95, 2,6, 3,1, 5,3 cm S.Stl.

II. Schafembryonen (*Ovis aries*): 0,73, 0,90, 1,0 1,07, 1,12, 1,13, 1,3, 1,6, 1,8, 2,1(2), 2,6(2), 3,1, 3,4 cm S.Stl.

III. Kaninchenembryonen (*Lepus auriculus*): 0,85, 0,90, 0,91, 0,92, 0,925(2), 0,93, 0,94, 0,95, 0,97, 0,98(2), 1,0(3), 1,01, 1,02, 1,03, 1,05(3), 1,07(2), 1,09(3), 1,11(5), 1,12, 1,13, 1,14(3), 1,18, 1,21, 1,25, 1,30, 1,32(2), 1,33, 1,40, 1,45, 1,50(2), 1,54, 1,55, 1,58, 1,60(6), 1,64, 1,65(2), 1,70(2), 1,75 cm S.Stl.

IV. Maulwurfembryonen (*Talpa europaea*): 0,35, 0,40, 0,61, 0,65(2), 0,71(2), 0,75, 0,78, 0,79, 0,83, 0,91(2), 0,95, 0,96, 1,06, 1,08, 1,1(2), 1,11, 1,12, 1,15, 1,18(2), 1,89 cm S.Stl.

V. Meerschweinchenembryonen (*Cavia cobaya*): 0,90, 0,95, 1,0, 1,2, 1,21, 1,23(2), 1,30, 1,35, 1,36, 1,37, 1,45 cm S.Stl.

VI. Schweineembryonen (*Sus domesticus*): 0,82, 0,94, 1,05, 1,10, 1,15, 1,20, 1,25, 1,27, 1,29, 1,32, 1,33, 1,38, 1,42, 1,46(2), 1,48, 1,49, 1,54, 1,57, 1,58, 1,59, 1,60(2), 1,62(3), 1,63, 1,65(3), 1,67(2), 1,68, 1,69, 1,70, 1,72, 1,75, 1,80, 1,83, 1,90(3), 2,0, 2,01, 2,05(3), 2,1(6), 2,15, 2,2(6), 2,3(8), 2,4, 2,6, 2,7, 3,0(2), 3,5, 3,60, 3,75, 4,25, 4,80, 490, 6,10 cm S.Stl.

VII. Fledermausembryonen (*Vespertilio murinus*): 0,91, 0,93 cm S.Stl.

Verarbeitet wurden also 80 Schweine-, 72 Katzen-, 15 Schaf-, 25 Maulwurf-, 62 Kaninchen-, 12 Meerschweinchen- und 2 Fledermausembryonen.

Von den Katzenserien 0,28, 0,43, 0,66, 0,79, 0,82, 1,1, 1,39 und der Schafserie 1,6 wurden Wachsmodelle in 100- und in 50facher Vergrößerung angefertigt.

Ausgewählte Serien wurden in 40facher Vergrößerung gezeichnet und zwar von der Katze 0,75, 1,33, 1,39, 1,52, 3,1; vom Schafe 1,12, 1,3, 1,6, 1,8, 3,4; vom Kaninchen 0,9, 0,98; vom Maulwurf 0,83, 1,12, 1,18; vom Schweine 1,42, 1,54, 1,69.

Von größter Wichtigkeit für den Erfolg meiner Untersuchungen war die Auswahl einer zweckmäßigen Schnittrichtung, worauf viel Zeit und Mühe verwendet und manches sonst brauchbare Objekt nutzlos geopfert wurde. Die Probeserien aus der ersten Zeit meiner Studien haben mich belehrt, welch große Fehlerquellen dem Beobachter drohen, wenn er eine ungünstige Schnittrichtung gebraucht. Man muß gute Querschnitte, die senkrecht zu der Längsachse des in Betracht kommenden Rachenabschnittes stehen, vor sich haben, um das Schicksal der Schlundtaschen einwandfrei verfolgen zu können. Sind aber die Querschnitte nicht ganz genau orientiert oder wird, was leicht zur Fehlerquelle werden kann, mit der Schnittrichtung zu verschiedenen Zeiten achtlos gewechselt, so werden die ungünstigen Schnittbilder des komplizierten und minutiösen Details der Schlundtaschen mit den vielfachen Ausbuchtungen, Einkerbungen, Windungen und Höhlungen gar leicht irrtümliche Deutungen veranlassen. Ich bin daher auf den Rat von Herrn Prof. Fleischmann planmäßig in der Weise vorgegangen, daß ich Längsschnitte durch verschieden große Embryonen herstellte und an den Zeichnungen derselben diejenige Schnittrichtung herausprobierte, welche die Schlundregion der III. und IV. Tasche senkrecht trifft. Die zuverlässigsten Querschnitte für meine Zwecke hat mir die Schnittebene geliefert, welche genau senkrecht auf einer zwischen Scheitel und Nackenbeuge gedachten Tangentialebene steht.

Die Serien wurden sehr eingehend studiert. Ich habe alle Einzelheiten so genau als möglich verfolgt, aber die Beschreibung derselben und der Modelle fasse ich kurz mit Übergehung vieler Details zusammen, weil mir daran liegt, dem Leser ein bündiges Bild von den mich vornehmlich interessierenden Vorgängen zu entwerfen. Ich unterlasse es auch, die vereinzelten Wahrnehmungen aufzuzählen, die bei der vielfach wiederholten Lektüre der Schnittserien mein Nachdenken angeregt haben, da solche Notizen die Beschreibung umständlich und weitschweifig machen, ohne der Lösung des Problems von Nutzen zu sein.

Das Modell des Katzenembryos von 0,66 cm S.Stl. (Fig. 162 und 163) zeigt die Gliederung des Darmes in die Hauptabschnitte: Mundhöhle, Propharynx und Laryngopharynx, obwohl die Formen noch sehr einfach und klein sind. Am stärksten ist der Propharynx entwickelt; die Epithelwand der Mundhöhle *m* unter der Hypophyse *h* ist ganz unbedeutend und klein ist auch der Laryngopharynx.

Die Formbesonderheit des Propharynx liegt abgesehen von der starken dorsoventralen Abplattung in der Bildung seitlicher Taschen, der I. und II. Schlundtasche (*SI, SII*). Dicht hinter der Mundhöhle richtet sich lateral die flache, ungefähr dreieckige Schlundtasche I aus. Die Querschnitte durch diese Gegend imponieren daher durch die außerordentlich große transversale Breite. Hinter der I. Tasche knickt die Breite des Propharynx, aber in kurzer Entfernung ragt aus ihm ein anderes laterales Hohlgebilde heraus, die sog. II. Schlundtasche, welche im Gegensatz zur I. nicht lateral, sondern ventral gegen das Ectoderm zieht (Fig. 163) und dasselbe in der Gegend des Sinus praecervicalis erreicht, wo sie sich in der sog. II. äußeren Kiemenspalte öffnet.

Der Pharynxbezirk der I. Schlundtasche zeichnet sich durch eine sagittale Länge aus, während der zur II. Schlundtasche gehörige Pharynxabschnitt ungefähr nur halb so lang ist. Wenn man das Modell objektiv betrachtet, so muß man den Gebrauch der Bezeichnungen: »I. und II. Schlundtasche« bemängeln, denn die beiden gleichnamigen und nur durch die Ordnungszahl unterschiedenen Differenzierungen an der seitlichen Wand des Propharynx haben eine durchaus kontrastierende Gestalt: die I. Tasche ist eine seitlich und etwas dorsal aufgekrümmte Flachnische, die II. Tasche dagegen ein energisch abwärts gebogener Kanal mit längsovalem Lumen, der von der hinteren Ecke des Propharynx gegen das Ectoderm des Sinus praecervicalis zieht und etwa einem hohlen Stützpfeiler gleicht, der den Propharynx ebenso vom Ectoderm abhebt, wie es vorn die kleine Anlage des Mundhöhlenepithels tut. Es dürfte sich daher empfehlen, die verschiedene Plastik auch in der Benennung zu berücksichtigen und den eingebürgerten Ausdruck: »Schlundtasche« zunächst für die in Rede stehenden Bildungen des Propharynx endgültig aufzugeben. Statt I. Schlundtasche könnte man prägnanter Paukentasche, statt II. Schlundtasche Tonsillentasche sagen, weil aus ihr nach Hammars Untersuchungen die Tonsille hervorgeht.

Der Laryngopharynx ist gegen den Propharynx scharf abge-

knickt und in diesem Stadium sagittal noch kurz. Auch seine transversale Ausdehnung ist nicht bedeutend. Infolgedessen hat sein Umriß am Wachsmodell eine gewisse Ähnlichkeit mit einem Flachtrichter, der zwischen dem weiten Lumen des Propharynx und dem engen Lichtung des Ösophagus vermittelt. Wie im Propharynx die ventrale Knospe der medianen Schilddrüse entsteht, so wird im Laryngopharynx die mediane Ventralausbuchtung des Kehlraumes bzw. der Luftröhre und Lungen gebildet.

An der Seitenwand des Laryngopharynx hängen die als III. und IV. Schlundtasche bezeichneten Auswüchse. Für sie gelten die gleichen Erwägungen, die ich vorhin über die I. und II. Schlundtasche geäußert habe. Sie weichen in ihrer Form sowohl von den beiden ersten, als unter sich so stark ab, daß wirklich kein Grund vorliegt, sie »Schlundtaschen« zu nennen. Die sog. III. Schlundtasche zieht zwar als ein gekrümmter, etwas caudal gerichteter Gang gegen das Ectoderm, um sich neben dem Ende des Tonsillenganges in den Sinus praecervicalis zu öffnen. Außerdem besitzt sie einen kräftigen epithelialen Knoten, den Nodulus thymicus (Kastschenko). Eine gewisse Ähnlichkeit mit der Form des Tonsillenganges läßt sich nicht ableugnen, doch scheint es mir einfacher, wenn man die III. Tasche kurzweg Thymusknospe nennt, weil sie sich bekanntlich zur Thymus entwickelt. Die sogenannte IV. Schlundtasche hat eine spezifische, den drei vorhergehenden Seitenauswüchsen des Pharynx durchaus fremde Gestalt. Daher sieht man erst recht nicht ein, weshalb alle vier mit der gemeinsamen Benennung »Schlundtaschen« bedacht worden sind. Die IV. Tasche ist nicht gangartig entwickelt, sondern hängt gleich einer längsovalen dickwandigen Blase mit rundlichem Stiele am Pharynx ohne das Ectoderm zu erreichen. Der hintere Rand ihres Stieles fällt in das gleiche Niveau mit dem hinteren Rande der Kehlplatte. Die sog. IV. Schlundtasche ist im Laufe der Zeit recht verschieden gedeutet und benannt worden, wie die Literaturübersicht beweist. Es erscheint mir jedoch nicht festgestellt, daß die Bezeichnung »Schlundtasche« berechtigt ist, noch daß in dem kleinen Epithelsäckchen ein besonderer ultimobranchialer Körper enthalten sei, wie Rabl meint. Auch die Angaben über die Derivate der sog. IV. Schlundtasche kann ich nicht bestätigen. Um nun der Mannigfaltigkeit der Nomenklatur und der schwierigen Frage, was die einzelnen Autoren mit ihren Sondernamen eigentlich gemeint haben, ein Ende zu machen, werde ich das letzte Paar der seitlichen Rachensprosse

künftig Tholus nennen. Sie ist die Gesamtanlage der in und an der Schilddrüse der Säugetiere beschriebenen Epithelkörper (Sandström-Kohn).

Die zweilappige Schilddrüse ist von ihrem Mutterboden abgelöst und liegt ventral unter dem oralen Rande der Kehlplatte.

Beim Betrachten der Schnittserien und des Modells ist noch jedem Untersucher die Verbindung des Tonsillen- und Thymusganges mit dem Ectoderm des Sinus praecervicalis aufgefallen. Die meisten konnten sich des Gedankens nicht erwehren, als wenn an den Mündungsstellen der beiden Gänge ectodermale Elemente zusammen mit der entodermalen Hauptmasse zum Aufbau dieser Drüsen sich vereinigen würden. Auch ich bin von dieser Vorstellung beherrscht. Ich rechne den vom Pharynx lateral zum Knie ziehenden Teil der Röhre und den Nodulus thymicus zum Entoderm, während der lateral und ventral gerichtete, zwischen der Abknickung und dem Ectoderm liegende Teil (Ductus praecervicalis Kastschenko) und der Sinus praecervicalis ohne Zweifel dem Ectoderm zuzurechnen sind.

An der Schnittserie eines Katzenembryos von 0,75 cm S.Stl. (Fig. 57—73) steht die II. Tasche nicht mehr in Verbindung mit dem Ectoderm, wohl aber die III., welche einen starken dorsalen Epithelknoten, den Nodulus thymicus (Fig. 58, 59), ferner das blinde Ende der Taschenausstülpung (Cauda, Kastschenko) (Fig. 60—64) und schließlich den Ductus (Fig. 64—68) und Sinus praecervicalis erkennen läßt. Die IV. Schlundtasche ist als dickes Epithelbläschen entwickelt und weist eine mediane und eine laterale Verdickung auf, wodurch ihr Schnittbild im wesentlichen die Form eines Dreieckes (Fig. 70—73) erhalten hat.

Das Modell eines etwas älteren Embryos von 0,82 cm S.Stl. (Fig. 164) zeigt Form und Lagebeziehungen der Drüsensprosse zum Metapharynx. Die II. Tasche ist nicht mehr sichtbar. An den Schnitten aber kann man ihre frühere Abgangsstelle durch eine kegelförmig ins Pharynxlumen hineinragende Epithelmarke erkennen. Die III. Tasche beginnt sich eben vom Pharynx abzuschnüren; der Verbindungsstiel ist sehr schmal geworden und hat sein Lumen verloren. Der Nodulus thymicus und besonders die Cauda der Thymusanlage sind deutlich entwickelt. Sinus und Ductus praecervicalis haben ihre Verbindung mit dem Ectoderm verloren. Die Vesicula thymica des Sinus praecervicalis zeigt ein deutliches Lumen. Die Tholus hängt nur mehr durch einen schwachen lumenlosen Epithelstiel mit dem Schlunde zusammen. Ihre allgemeine Form

ist gestreckter geworden. Das Lumen ist klein. Die Schilddrüse die Seitenschläuche zu treiben beginnt, liegt ganz in der Höhe de Kehlkopfes.

An die Schilderung der Darmmodelle embryonaler Katzen reih ich die Beschreibung einiger Schnittserien von Schafembryonen weil hier die Vorgänge klarer zu durchschauen sind. Ich selbs habe zwar viele Monate damit zugebracht, Embryonen der Katz zu studieren und spät erst den Vorzug der Schafpräparate erkannt doch will ich dem Leser nicht die Umwege zumuten, die ich au Unkenntnis machen mußte. Zum Belege meiner Schilderung hab ich aus den Serien eine relativ große Zahl der wichtigsten Schnitt ausgewählt.

Beim Embryo von 1.3 cm S.Stl. (Fig. 10—18) präsentiert sic jede Thymusknospe im oralen Teil (Fig. 10—14) als gerader Hohl schlauch, der sich caudal (Fig. 14—18) etwas schlängelt.

Die Tholus ist vom Pharynx bereits losgelöst, zeigt aber noc keine Differenzierung (Fig. 10—17). Sie stellt lediglich zwei längs ovale, aus starkem Epithel gebildete Hohlblasen dar, die der hinte ren Fläche der Schilddrüsenlappen, ihrem späteren definitiven Anlage rungsorte, sehr nahe liegen.

Beim Embryo von 1,6 cm S.Stl. (Fig. 19—33 und Fig. 16 ist der Thymusschlauch in der Gegend der Schilddrüse einfach seine Windungen in der Herzgegend haben zugenommen. Di Schilddrüse ist als eine ansehnliche halbmondförmige Masse en wickelt mit unregelmäßig höckeriger Oberfläche. Sie liegt caud von der Kehlkopfanlage und gleicht infolge ihrer oro-caudal bre entfalteten Seitenlappen und des verhältnismäßig schmalen Isthmu einer doppelten Schaufel. Die Tholus schmiegt sich an die Seite lappen der Schilddrüse etwa wie eine Kugel in die hohle Han Die Trennung vom Schlunde ist längst vollzogen. Man sieht noc aus den Querschnitten die mediane aus Fig. 11—14 erhellend Krümmung der ersten Anlage besonders an der engen inneren Lic tung, welche an manchen Schnitten (Fig. 23—26) die Form d Buchstaben C aufweist. Der ventrale Teil der Tholus wächst z einem dickwandigen runden Gebilde an. Die dorsale Zone en faltet sich als solider Vorsprung von kugeligem Querschnitt (Fig. 22 b 24) und springt über die untere Hälfte heraus, so daß am Mode eine tiefe Einbuchtung zwischen beiden zu sehen ist. Die Ser beweist also schlagend, daß sich die einfache Tholusanlage des vo hergehenden Stadiums in einen dorsalen Knoten — äußeres Epithe

örperchen (Kohn) — und in einen ventralen, ebenfalls rundlichen, mit r Schilddrüse in Verbindung stehenden Ballen — inneres Epithelörperchen (Kohn) — differenziert. Da ich glaube, daß der Vergleich r in Rede stehenden Bildungen mit den Epithelkörperchen der mphibien sich nicht aufrechterhalten läßt, schlage ich vor, statt s Ausdruckes Epithelkörperchen künftighin die Bezeichnung Ekolus und Entholus zu benutzen. Die Schilddrüse beginnt die ntholus zu umfassen, während die Ektholus über dem freien Seitenrande derselben steht.

Embryo, 1,8 cm S.Stl. (Fig. 33—47). Die Schilddrüse hat an lumen zugenommen, ihre Schläuche beginnen sich immer mehr wischen die beiden Teilstücke der Tholus einzudrängen (Fig. 39 bis). Die Entholus ist schon fast ganz in die Schilddrüsenmasse ngehüllt, sie ist größer geworden, ihr Lumen erscheint sichelrmig (Fig. 36—43). Die solide Ektholus hängt nur noch nahe dem alen Ende mit der Entholus zusammen (Fig. 37—40), ihre größere asse aber wölbt sich durchaus frei über das innere Epithelörperchen (Fig. 41—47). Daher können sich die Schilddrüsenhläuche von hinten her zwischen beide einschieben.

Mit dem allgemeinen Größenwachstum des Körpers vollzieht ch die Scheidung der Tholus. Die Schnittserie eines Embryo n 3,4 cm S.Stl. (Fig. 48—56) lehrt, daß die beiden Tholuskörperchen n vollkommen selbständige, nirgends mehr miteinander in Verndung stehende Gebilde geworden sind. Den Zwischenraum zwischen n beiden Körperchen füllen Schläuche der massigen Schilddrüse s (Fig. 53—56), welche die Entholus fast vollkommen umwuchern.

Beim Katzenembryo von 1,39 cm S.Stl. (Fig. 74—81 und g. 165) sind Thymusgang und Tholus vollkommen vom Pharynx sgelöst und der Thymusgang bedeutend gegen das Herz gestreckt. ie Schilddrüse tritt im Niveau des caudalen Randes der Kehlplatte f. Ihre kräftig entwickelten Schläuche ordnen sich in eine hufsenförmige Masse ventral der Trachea. Die Tholus differenziert ch durch eine caudale Einschnürung in zwei solide Teile: einen rsalen und einen ventralen Lappen (Fig. 75—78).

Katzenembryo, 1,52 cm S.Stl. (Fig. 82—92). Am Thymushlauch fällt ein medianer, durch hellere Färbung genau markierter appen auf, welcher wahrscheinlich dem entspricht, was Hanson d Ruben als Parathyreoidea III beschrieben haben. Er erstreckt ch auf eine Länge von 200 μ. Die Entholus ist mit den Schild-

drüsenschläuchen verwachsen, die Ektholus aber bleibt getrennt und ist in Loslösung von ersterer begriffen.

Embryo, 3,1 cm S.Stl. (Fig. 93—110). Entholus und Ektholus sind vollkommen getrennt. Die Entholus ist mit der Schilddrüse in Verbindung geblieben, die Ektholus liegt ganz frei. Die Lagebeziehungen sind rechterseits noch genau wie in 1,52 (vgl. Fig. 85 bis 89 und Fig. 93—103), linkerseits ist die Ektholus durch Wachstum der Schilddrüse oral gerückt worden und erscheint in den Schnitten (Fig. 93—99) eine kurze Strecke vor der Entholus.

Die Seitenlappen der Schilddrüse haben reichlich an Volumen zugenommen; der Isthmus ist schmal.

Maulwurf. Embryo, 0,83 cm S.Stl. (Fig. 136—144). Der hohle Thymussproß liegt als ein mit Lumen versehener Epithelschlauch zu beiden Seiten der Schilddrüse, deren Lappen bereits um die Kehlkopfanlage sichtbar werden und sich erst eine ziemliche Strecke caudal von derselben (300 μ) kurz vor dem Verschwinden der Drüse in einem schmalen, dünnen Isthmus vereinigen (Fig. 143 und 144).

Die Tholus ist als kugeliges, hohles Bläschen vom Pharynx abgeschnürt, zeigt aber keine Differenzierung. Sie nähert sich der Hinterfläche der Seitenlappen der Schilddrüse (Fig. 137—143). Diese Lage behält die Tholus, der jede Teilungstendenz fehlt, auch in den späteren Stadien bei.

Beim Embryo von 1,12 cm S.Stl. (Fig. 145—153) liegt die hohle Tholusblase als einheitlich geschlossenes Gebilde dem dorsalen Rande der aufgekrümmten Seitenlappen der Schilddrüse an. Ebenso verhält sie sich in der Serie eines Embryos von 1,18 cm S.Stl. (Fig. 155—161). Sie hat bloß ihr Lumen verloren. Den soliden Charakter zeigt sie in allen späteren Stadien. Es ist mir nicht gelungen, die Teilung in Entholus und Ektholus zu beobachten; daher muß der Maulwurf zu denjenigen Säugern gerechnet werden, welche eine einfache Tholus (Monotholus) für Lebenszeit besitzen. Die Entwicklung der Thymus habe ich angesichts der ausführlichen Untersuchungen von Schaffer nicht eingehend verfolgt. Bei Embryonen von 1,12 cm S.Stl. läßt der Thymussproß bereits eine kurze (140 μ), aber breite, lateral der Seitenlappen der Schilddrüse liegende Brust-, und eine schmale, sehr lange (460 μ), zuerst mediane und später auf die linke Seite der Trachea gerückte Halsthymus unterscheiden.

Die Schilddrüse zeigt wieder ihre charakteristische Form: Zwei

chtige, langgestreckte (540 μ) Seitenlappen, die durch einen nur 0 μ breiten Isthmus an ihrem caudalen Ende verbunden sind.

Auch beim Meerschweinchen fand ich die Tholus eines nbryos von 1,35 cm S.Stl. (Fig. 128—135) als bohnenförmiges t großem »C«-förmigen Lumen versehenes Epithelbläschen in die rsale Fläche der Seitenlappen der Schilddrüse eingekeilt und mit nen verwachsen. Bei den 12 untersuchten Embryonen ist mir emals ein Querschnittbild unter die Augen gekommen, welches f eine Teilung der Monotholus hingedeutet hätte.

Von Schweineembryonen habe ich 80 Stück untersucht, weil r zunächst über das Schicksal der Tholus nicht klar werden nnte und, nachdem ich das wirkliche Verhalten schon erkannt tte, immer wieder an der Zuverlässigkeit meiner Beobachtungen eifelte.

Embryo, 1,54 S.Stl. (Fig. 111—115). Die stark entwickelte ymus liegt lateral von der den Kehlkopf umgreifenden Schilddüse (Fig. 111—113). Die Tholus ist abgeschnürt und tritt an den udalen Rand der Schilddrüsenseitenlappen. Sie ist lumenlos und t etwa die Form einer schmalen Birne.

Embryo, 1,69 cm S.Stl. (Fig. 116—127). Die Thymus zeigt hts Neues, sie hat nur an Volumen zugenommen. Die Schilddüse besitzt bereits die Charaktere des erwachsenen Zustandes: ssig mit auffallend dickem Mittelstück und unbedeutenden Seitenppen. Die Tholus ist nicht wesentlich vergrößert. Ihr fehlt eben, ie mir weitere Serien klar gezeigt haben, jegliche Tendenz zur lumentfaltung. Man findet sie wohl auf Schnittserien durch Embyonen von 1,50—1,90 cm S.Stl., vermißt sie aber bei größeren nbryonen vollständig. Ich habe mir umsonst Mühe gegeben, ihre ur in alten Stadien zu entdecken, daher muß ich behaupten, die olus des Schweines entwickelt sich überhaupt nicht zu einem ibenden Besitztum des fertigen Tieres, sondern schwindet regelßig. In sehr vielen Serien, z. B. auf Fig. 116—125 ist mir die igung zur Asymmetrie aufgefallen. Ohne Zweifel ist diese häufig tretende Asymmetrie ein Anzeichen der Rückbildung. Die Erung der Anatomen stimmt damit überein; denn man hat die ithelkörperchen in der Schilddrüse des Schweines nicht gefunden. nchmal mag sich die Tholus erhalten. W. Bartz gibt an, sie in tenen Fällen gesehen zu haben.

Über das Schicksal der Tholus bei menschlichen Embryonen nn ich nicht aus eigener Anschauung berichten. Doch haben in

den letzten Jahren C. Elze (6) und J. Tandler (53) recht sorg fältige Angaben darüber gemacht.

C. Elze (6, 1908) ist auf die Verhältnisse der IV. Schlundtasche des vo ihm ausführlich beschriebenen menschlichen Embryos von 7 mm etwas näh eingegangen. Die IV. Tasche steht in ziemlich hoher Ausdehnung mit de Ectoderm in Berührung und besitzt einen deutlichen ventralen Fortsatz, welche einem Thymusmetamer Ursprung geben könnte. Da der ventrale Fortsatz auc von Zimmermann, Mall, Piper, Tandler beschrieben wurde, scheint er ei konstantes Vorkommnis beim Menschen zu sein. Freilich muß unentschiede bleiben, ob er stets ein Thymusmetamer liefert. Von der dorso-lateralen Wan der IV. Schlundtasche geht der postbranchiale oder telobranchiale Körper a ein weit caudal reichendes Divertikel hervor, dem gegenüber sich eine kurz zapfenförmige Verdickung und eine leichte Einsenkung des Ectoderms finde Der ventralen Wand des postbranchialen Körpers anliegend verläuft das Rud ment des V. Kiemenarterienbogens. Im mesodermalen Gewebe zwischen d IV. Schlundtasche und dem postbranchialen Körper liegt der Ramus pos trematicus IV des Vagus. Alles spreche dafür, daß der postbranchiale Körp einer rudimentären Kiementasche entspricht.

Auch J. Tandler (53, 1909) trat dafür ein, daß es beim Menschen gan regelmäßig zur Entwicklung einer V. Schlundtasche kommt, welche allerding nicht immer alle Charaktere einer wahren Schlundtasche trägt. Doch sei da Gebilde so weit entwickelt, daß es als rudimentäre Schlundtasche bezeichn werden muß. Es ist ihm zwar nicht gelungen, ihre Anlagerung an das Ect derm nachzuweisen, auch besitzt die V. Tasche kein dorsales Divertikel, wa scheinbar gegen die Schlundtaschennatur der ganzen Ausstülpung spreche. Doc sei dagegen zu bemerken, daß auch das dorsale Divertikel der IV. Tasche en weder vollkommen fehlt oder nur mangelhaft entwickelt ist. Tandler ho ferner den Umstand hervor, daß die IV. und V. Schlundtasche eine gemei schaftliche, in früheren Stadien sehr weite Kommunikation mit dem Pharyn lumen besitzen. Dadurch gewinne es immer mehr den Anschein, als ob d V. Tasche nicht eine Ausstülpung der lateralen Pharynxwand, sondern ei Divertikel der IV. Schlundtasche darstellen würde. Die Tatsache, daß rege mäßig cranial von der V. Schlundtasche in der Furche zwischen ihr und d IV. Tasche der V. Aortenbogen verläuft, spreche unwiderleglich dafür, da beim Menschen eine, wenn auch rudimentäre V. Schlundtasche regelmäßig z Entwicklung gelangt. Als weitere Stütze sei der Nervus posttrematicus anz führen, welcher mit dem V. Aortenbogen zusammen in der Grenzfurche zwisch IV. und V. Schlundtasche verläuft. Der Zugang zu den beiden letzten Schlun taschen wird ziemlich bald eng. Später zieht er sich mehr und mehr in d Länge, wobei sein Lumen kontinuierlich enger wird, bis schließlich an ein Stelle Kontinuitätstrennung eintritt und die IV. und V. Tasche sich gemeinsa abgeschnürt haben. Noch später kommt es zur Absetzung der V. Schlun tasche gegen die IV. Erstere wird immer mehr medialwärts verlagert u wandelt sich nach Verlust des Lumens in ein solides Körperchen um, welch sich dorso-lateral an die schon vielfach verzweigte mediale Schilddrüsenanla anlegt. An der IV. Schlundtasche wird schon früher die mächtige Proliferati des Epithels an der Stelle des Epithelkörperchens IV nachweisbar, ebenso w die Verdickung des Epithels am ventralen Divertikel, als Anlage der Thymus I Während nun die Epithelkörperchenanlage sehr rasch an Ausdehnung gewin

gibt die Thymusanlage immer mehr zurück, so daß sie schließlich nur mehr s ein kleines, schlauchförmiges, mit hohem Epithel versehenes Anhängsel des ichtigen Epithelkörpers erscheint. Die IV. Schlundtasche des Menschen trägt so regelmäßig die Anlage der Thymus IV. Die Schlundtasche V wird zur eralen Schilddrüsenanlage und ist identisch mit dem telo- oder ultimobranchialen örper im Sinne von Greil.

Die Schilderungen der beiden Autoren lauten so bestimmt, daß n der Wahrheit derselben kein Zweifel obwalten kann. Der egenüber meinem Befunde bestehende Gegensatz scheint mir aber cht unüberwindlich. Beim Studium der beiden Abhandlungen t sich mir die Vermutung aufgedrängt, ob man nicht doch die als . und rudimentäre V. Schlundtasche menschlicher Embryonen ge-utete Anlage in den Begriff Tholus einreihen könnte. Sie hängen enigstens mit einem gemeinschaftlichen Stiele dem Rachen an, enau so, wie ich es für die spätere Differenzierung des einfachen holussprosses beschrieben habe, und lösen sich dann voneinander. an braucht bloß anzunehmen, daß eben die Teilung der Anlage die selbständige Ektholus und Entholus bei menschlichen Em-yonen in früherer Embryonalzeit erfolgt als bei den von mir be-hriebenen Säugern. Diese Auffassung würde sehr wohl mit der n mir genugsam betonten Erfahrung stimmen, daß die Diffe-nzierung der Tholussprosse bei den Säugern eine ziemlich große annigfaltigkeit des Endresultates herbeiführt.

Meine an dem überaus reichhaltigen Untersuchungsmateriale n Katzen-, Schaf-, Kaninchen-, Meerschweinchen-, Maulwurf- und chweineembryonen gesammelten Beobachtungen zeigen, daß die vei Sproßpaare des Metapharynx, die sog. III. und IV. Schlund-schen, weit davon entfernt sind, die Eigenschaften von Kiemen-nlagen zu entfalten, sondern spezifische Organanlagen von Drüsen nerer Sekretion darstellen. Das erste Paar ist die Thymus-nlage, das zweite Paar habe ich Tholus genannt, um den Wirr-ar der mannigfaltigen Nomenklatur mit einem Male zu beseitigen.

An Modellen und ausgewählten Serien habe ich die überraschend nfache Art der Entwicklung dieser Anlagen gezeigt. Die Thymus-nospen werden gestreckt und gestalten sich allmählich zu der luminösen in der Brust liegenden Thymusmasse. Eine Ver-hiebung findet jedoch nicht statt. Ihr Längenwachstum allein ingt es zustande, daß ihr Vorderende nahe dem Kehlkopfe, ihr interende nahe dem Herzen bleibt, in dessen nächster Umgebung e von Anfang an sich befanden. Die Tholus tritt sofort nach rer Abschnürung in engnachbarliche Beziehungen zur Schilddrüse

und behält diese auch in der ganzen Folgezeit der Entwicklung und im fertigen Zustande bei. Da, wo sie einfach bleibt = Monotholus (Schwein, Meerschweinchen, Maulwurf) lagert sie sich in oder an die Schilddrüse; wenn sie sich teilt = Ektholus und Entholus (Katze, Schaf, Kaninchen), weichen die Teilstücke auseinander und zwischen sie schiebt sich das Schilddrüsengewebe ein. Bei den letztgenannten Arten handelt es sich also um eine einfache Teilung und nicht um eine metamere Anlage.

Die Ansicht Prenants, daß von dem Thymussprosse (sog. III. Tasche) das äußere Epithelkörperchen (Glandule thymique) entsteht, konnte ich nicht billigen. Ich weiß wohl, daß ich mich damit nicht allein mit Prenant, sondern auch mit allen späteren Forschern welche die Abtrennung der Glandule thymique bestätigen, in Widerspruch setze, aber ich darf das reichhaltige Material meiner Studien und die rationelle Schnittrichtung meiner Serien als ausschlaggebende Gründe für die Richtigkeit meiner Angaben betrachten. Ich bemerke auch, daß ich unter dem Gegensatze lange Zeit gelitten und durch oft wiederholtes, genaues Studium meiner Serien, wie durch Untersuchung neuer Stadien meine Ergebnisse immer wieder kritisch geprüft habe, ohne daß sich das angegebene Resultat änderte.

Bezüglich der Schilddrüse herrscht kein Widerspruch mehr. Sie entwickelt sich aus der medianen, unpaaren Anlage an der Ventralwand des Propharynx und die seitlichen Schilddrüsenlappen verdanken ihr Dasein lediglich einer mehr oder weniger starken Ausbuchtung der ursprünglichen Anlage.

Mit der Darstellung von Prenant, daß aus der IV. Tasche die Glandule thyroidienne und Thyroide laterale entstehen, läßt sich meine Auffassung wohl vereinbaren, wenn man unter den beiden Namen das begreift, was ich als Entholus bezeichnet habe. Jedoch stimme ich Prenant nicht bei, sofern er für das innere Epithelkörperchen eine andere Art der Entstehung angibt, als für das äußere Körperchen, das er aus der III. Tasche ableitete.

Eine V. Schlundtasche und den postbranchialen Körper habe ich trotz aller Aufmerksamkeit nicht gefunden.

Die weiteren Schicksale von Thymus und Parathymus habe ich nicht verfolgt, weil hier die grundlegenden Arbeiten Hammars und seiner Schüler vorliegen, die alle Glaubwürdigkeit verdienen

Literaturverzeichnis.

1) W. Bartz, Über die Epithelkörperchen der Thyreoidea und die Nebenschilddrüsen bei Rind, Kalb, Schaf, Schwein, Hund. Dissert. Bern. 1910.

2) J. F. van Bemmelen, Über vermutliche rudimentäre Kiemenspalten bei Elasmobranchiern. Mitteil. d. Zool. Station Neapel. 1885. Bd. VI. S. 165—171.

3) L. Blumreich und M. Jacoby, Experimentelle Untersuchungen über die Bedeutung der Schilddrüse und ihrer Nebendrüsen für den Organismus. Arch. f. Phys. 1896. Bd. LXIV. S. 1—52.

4) G. Born, Über die Derivate der embryonalen Schlundbogen und Schlundspalten bei Säugetieren. Archiv f. Anat. 1883. Bd. XXII. S. 271—317.

5) H. Christiani, Des glandules thyréoidiennes chez la souris et le campagnol. Arch. de Physiol. norm. et path. 1893. Sér. V. T. V. p. 279—283.

6) C. Elze, Beschreibung eines menschlichen Embryo von ca. 7 mm größter Länge. Anat. Hefte. 1908. Bd. XXXV. S. 411—492.

7) J. Erdheim, Über einige menschliche Kiemenderivate. Zieglers Beiträge. 1904. Bd. XXXV.

—— Zur Anatomie der Kiemenderivate bei Ratte, Kaninchen und Igel. Anat. Anz. 1906. Bd. XXIX. S. 609—623.

8) Ph. Fischelis, Beiträge zur Kenntnis der Entwicklungsgeschichte der Gl. Thyreoidea und Gl. Thymus. Arch. f. mikr. Anat. 1885. Bd. XXV. S. 405—440.

9) D. Forsyth, The comparative anatomy, gross and minute, of the thyroid and parathyroid glands in mammals and birds. Part. I and II. Journ. of Anat. and Phys. 1908. Vol. XLII. p. 141—169, p. 302—319.

10) H. Fox, The pharyngeal pouches and their derivates in the Mammalia. Amer. Journ. of Anat. 1908. Vol. VIII. p. 187.

11) E. Gley, Sur les fonctions du corps thyroide. Note sur les fonctions de la glande thyroide chez le lapin et chez le chien. Compt. rend. Soc. Biol. Paris. 1891. Sér. IX. T. III. p. 841—847.

—— Glandes et glandules thyroides du chien. Compt. rend. Soc. Biol. Paris. 1893. Sér. IX. T. V. p. 217—218.

—— Nouvelle preuve de l'importance fonctionelle des Glandules thyréoides. p. 396—400.

—— Effets de la thyroidectomie chez le lapin. Arch. de Physiol. norm. et path. 1892. Sér. V. T. IV. p. 134—147.

—— Recherches sur le rôle des glandules thyréoides chez le chien. Arch. de Physiol. norm. et path. Sér. V. T. V. 1893. p. 766—773.

12) K. Groschuff, Bemerkungen zu der vorl. Mitteilung von Jakoby. Über die Entwicklung der Nebendrüse der Schilddrüse und der Carotidendrüse. Anat. Anz. 1896. Bd. XII. S. 497—512.

—— Über das Vorkommen eines Thymussegmentes der IV. Kiementasche beim Menschen. Anat. Anz. 1900. Bd. XVII. S. 161—170.

13) O. Grosser, Zur Kenntnis des ultimobranchialen Körpers beim Menschen. Anat. Anz. 1910. Bd. XXXVII. S. 337—342.

14) J. Halpenny and F. D. Thompson, On the relationship between the thyroi and parathyroids. Anat. Anz. 1909. Bd. XXXIV. S. 376—379.

15) J. A. Hammar, Studien über die Entwicklung des Vorderdarmes und einige angrenzender Organe. Abt. I. Allgemeine Morphologie der Schlund spalten beim Menschen usw. Arch. f. mikr. Anat. 1901. Bd. LIX

—— II. Abt. Das Schicksal der II. Schlundspalte. Zur vergl. Embryol. un Morphol. der Tonsille. Arch. f. mikr. Anat. 1903. Bd. LXI. S. 404–458.

—— Glandula parathyreoidea (Sandström). En historisk öfverblick. Hygie Festband. 1908.

—— Zur gröberen Morphologie und Morphogenie der Menschenthymus. Ana Hefte. 1911. Bd. XLIII. S. 201—242.

16) F. K. Hanson, Über die Entwicklung der Parathyreoideae accessoriae un der Thymus beim Kaninchen. Anat. Anz. 1911. Bd. XXXIX. S. 545–570.

17) P. Harvier et L. Morel, Topographie du tissu parathyréoidien chez le cha Soc. de Biol. Paris. 1909. T. I. p. 837—839.

18) G. H. Herrmann et P. Verdun, Persistance des corps postbranchiaux che l'homme. Compt. rend. Soc. de Biol. Paris. 1899. T. I. p. 853–85

—— Remarques sur l'anatomie comparée des corps postbranchiaux. Comp rend. Soc. de Biol. Paris. 1899. T. I. p. 855—857.

—— Note sur les corps postbranchiaux des caméliens. Compt. rend. Soc. d Biol. Paris. 1900. p. 933—936.

—— Les corps postbranchiaux et la thyroide; vestiges kystiques. Compt. ren Soc. de Biol. Paris. 1900. p. 936—938.

19) W. His, Über den Sinus praecervicalis und über die Thymusanlage. Arc f. Anat. u. Phys. Anat. Abt. 1886. S. 421—433.

—— Anatomie menschlicher Embryonen. III. Heft. 1885. S. 97—114.

—— Schlundspalten und Thymusanlage. Arch. f. Anat. u. Phys. 1889. S. 15

—— Der Tractus thyreoglossus und seine Beziehungen zum Zungenbein. Arc f. Anat. u. Phys. 1891. S. 26–32.

20) Hofmeister, Zur Physiologie der Schilddrüse. Fortschr. d. Medizin. 1892. S. 121.

21) M. Jacoby, Studien zur Entwicklungsgeschichte der Halsorgane der Säug tiere und des Menschen. Dissertat. Berlin. 1895.

—— Über die Entwicklung der Nebendrüsen der Schilddrüse und der Carotide drüse. Anat. Anz. 1896. Bd. XII. S. 152—157.

22) N. Kastschenko, Das Schicksal der embryonalen Schlundspalten bei Säug tieren (Zur Entwicklungsgeschichte des mittleren und äußeren Ohre der Thyreoidea und der Thymus; Carotidenanlage). Arch. f. mik Anat. 1887. Bd. XXX. S. 1—26.

23) K. Kishi, Beiträge zur Physiologie der Schilddrüse. Virchows Archiv. 190 Bd. CLXXVI. S. 260—313.

24) Kölliker, Entwicklungsgeschichte des Menschen und der höheren Tier Leipzig 1879.

25) A. Kohn, Studien über die Schilddrüse. Arch. f. mikr. Anat. 1895. Bd. XLI S. 366—422. 1897. Bd. XLVIII. S. 398—429.

—— Die Epithelkörperchen. Ergebn. d. Anat. und Entwicklungsgesch. 189 Bd. IX.

A. Kohn, Über den Bau und die Entwicklung der sog. Carotisdrüse. Arch. f. mikr. Anat. 1900. Bd. LVI. S. 81—148.

5) W. Kürsteiner, Die Epithelkörperchen des Menschen und ihre Beziehung zur Thyreoidea und Thymus. Anat. Hefte. 1899. Bd. XI. S. 390—459.

7) Maresch, Zeitschr. f. Heilkunde. 1898. Bd. XIX. S. 249.

8) F. Maurer, Schilddrüse, Thymus und Kiemenreste der Amphibien. Morph. Jahrb. 1888. Bd. XIII. S. 296—382.

—— Die Schilddrüse, Thymus und andere Schlundspaltenderivate bei der Eidechse. Morphol. Jahrb. 1899. Bd. XXVII. S. 119—172.

—— Schlundspaltenderivate von Echidna. Verh. anat. Ges. 1899. Vers. 13, S. 88—101.

—— Schilddrüse, Thymus und sonstige Schlundspaltenderivate bei Echidna und ihre Beziehungen zu den gleichen Organen bei anderen Wirbeltieren (1899). Denkschr. med.-naturw. Gesellsch. Jena. 1897—1901. Bd. VI. Teil I. S. 403—444.

) A. Maximow, Untersuchungen über Blut und Bindegewebe. Teil II: Über die Hystogenese der Thymus bei Säugetieren. Arch. f. mikr. Anat. 1909. Bd. LXXIV. S. 525—621.

0) P. de Meuron, Recherches sur le développement du thymus et de la thyroide. Recueil zool. Suisse. 1886. T. III. Dissert. Genève 1886.

1) R. O. Moody, Some features of the histogenesis of the thyreoid gland in the Pig. Anat. Rec. Philadelphia 1910. Vol. IV. p. 429—452.

2) G. Moussu, Effets de la thyréoidectomie chez nos animaux domestiques. Compt. rend. Soc. de Biol. 1892.

3) L. K. Müller, Beiträge zur Histologie der normalen und der erkrankten Schilddrüse. Beiträge z. path. Anat. u. allg. Pathol. von E. Ziegler. 1896. Bd. XIX.

4) R. Nicolas, Glande et glandules thyroides (parathyroides) chez les Cheiroptères. Bull. d. sc. de la Soc. des sciences de Nancy. V. 1893.

—— Remarques sur les glandes parathyroides. Bibliographie anatomique. 1896. Nr. 4.

—— Recherches sur les vésicules à épithélium cilié annexées aux dérivés branchiaux. Bibliographie anat. Nancy 1896.

5) M. Otto, Beiträge zur vergl. Anatomie der Gland. thyreoidea und Thymus der Säugetiere. Berichte naturforsch. Gesellsch. Freiburg 1898. Bd. X.

6) Paltauf, Über Geschwülste der Glandula carotica nebst einem Beitrage zur Histologie und Entwicklungsgeschichte derselben. Beiträge zur path. Anat. von Ziegler. 1892. Bd. XI. S. 260—301.

7) A. Pepere, Sur les modifications de structure du tissu parathyroidien normal et accessoire (thymique) en rapport avec sa fonction vicariante. Arch. de méd. expér. Paris 1908. Sér. I. T. XX. p. 21—62.

8) G. A. Piersol, Über die Entwicklung der embryonalen Schlundspalten und ihre Derivate bei Säugetieren. Zeitschr. f. wissenschaftl. Zoologie. 1888. Bd. XLVII. S. 155—189.

9) A. Prenant, Annotations sur le développement du tube digestif chez les Mammifères. Journal de l'Anat. et de la Phys. 1891. Année 27. p. 197—233.

—— Contribution à l'étude du développement organique et histologique du thymus, de la glande thyroide et de la glande carotidienne. La Cellule. 1894. T. X. p. 87—184.

A. Prenant, Sur le développement des glandes accessoires de la glande thyroide et celui de la glande carotidienne. Anat. Anz. 1896. Bd. XII S. 242— 244.

—— Rectification au sujet de la communication de M. Maurer »Die Schlundspaltenderivate von Echidna.« Anat. Anz. 1899. Bd. XVI. S. 572—575

40) H. Rabl, Über die Abkömmlinge der Kiementaschen und das Schicksal der Halsbucht beim Meerschweinchen. Verh. d. Anat. Gesellsch. 1911 Vers. 25. S. 157—161.

41) C. Rabl, Zur Bildungsgeschichte des Halses. Prager mediz. Wochenschrift 1886. Jahrg. 11. Nr. 52. 1887. Jahrg. 12. Nr. 1.

42) A. Roud, Contribution à létude de l'origine et de l'évolution de la thyroïde latérale et du thymus chez le campagnol. Bulletin de la société Vaudoise des Sciences naturelles. 1900. Vol. XXXVI.

43) R. Ruben, Zur Embryologie der Thymus und der Parathyreoidea beim Meerschweinchen. Anat. Anz. 1911. Bd. XXXIX. S. 571—593.

44) J. Sandström, Über eine neue Drüse beim Menschen und bei verschiedenen Säugetieren. Om en ny Körtel hos menniskan och ätskilliga doggdjur Upsala Läkareförenings Förhandlingar. 1880. XV. 7 och 8. p. 441—471

—— Referat von Retzius in Hofmann-Schwalbes Jahresber. 1881. Bd. IX S. 224—226.

45) J. Schaffer und H. Rabl, Das thyreothymische System des Maulwurfs und der Spitzmaus. I. Teil. Abschnitt A. Morphologie und Histologie von J. Schaffer. Sitz.-Ber. d. Akad. Wien. Math. nat. Kl. 1908 Bd. CXVII. Abt. 3. S. 551—659.

—— —— I. Teil. Abschnitt B. Morphologie und Histologie. 4. Thyreo-thymus System der Spitzmaus. 5. Geschichtliches. Sitz.-Ber. d. Akad. Wien Math.-nat. Kl. 1909. Bd. CXVIII. S. 217—263.

—— —— II. Teil. Entwicklung des thyreothymischen Systems beim Maulwurf von H. Rabl. Sitz.-Ber. der Akad. Wien. Math.-nat. Kl. 1909 Bd. CXVIII. S. 549—628.

46) A. Schaper, Beiträge zur Histologie der Glandula carotica. Arch. f. mikr. Anatomie. 1892. Bd. XL. S. 287—320.

—— —— Über die sog. Epithelkörper (Gl. parathyreoideae) in der seitlichen Nachbarschaft der Schilddrüse und der Umgebung der Arteria carotis der Säuger und des Menschen. Arch. f. mikr. Anat. 1895. Bd. XLVI S. 239—279.

47) E. Schmid, Der Sekretionsvorgang in der Schilddrüse. Arch. f. mikr. Anat 1896. Bd. XLVII. S. 181—217.

48) L. Schreiber, Beiträge zur Kenntnis der Entwicklung und des Baues der Gl. parathyreoidea (Epithelkörperchen) des Menschen. Arch. f. mikr. Anat. 1898. Bd. LII. S. 707—735.

49) Ch. Simon, Thyroide latérale et glandule thyroidienne chez les Mammifères. Thèse Nancy. 1895—96. No. 29.

51) A. Soulié et P. Verdun, Sur les premiers stades du développement de la thyroide médiane. Compt. rend. Soc. de Biologie. Paris. Année 1897 p. 411—413.

A. Soulié et P. Verdun, Sur les premiers développements de la glande thyroide du thymus et des glandes satellites de la thyroide chez le lapin et chez la taupe. Journ. de l'Anat. et de la Phys. 1897. Année 33 p. 604—653.

) L. Stieda, Untersuchungen über die Entwicklung der Glandula Thymus, Gl. Thyreoidea und Gl. Carotica. Leipzig. W. Engelmann. 1881.
) J. Tandler, Über die Entwicklung des V. Aortenbogens und der V. Schlundtasche beim Menschen. Anat. Hefte. 1909. Bd. XXXVIII. S. 395—423.
) F. D. Thompson, The thyroid and parathyroid glands throughout vertebrates, with observations on some other closely related structures. Phil. Transact. R. Soc. London. 1911. Ser. B. Vol. CCI. p. 91—132.
) F. Tourneux et P. Verdun, Sur les premiers développements des dérivés branchiaux chez l'homme. Compt. rend. Soc. de Biologie. Paris 1896.
—— —— Sur les premiers développements et sur la détermination des glandules thymiques et thyroidiennes chez l'homme. Compt. rend. Soc. de Biologie. T. XIV. 1897. p. 63—64.
—— —— Sur les premiers développements de la thyroide, du thymus et des glandules parathyroidiennes chez l'homme. Journ. de l'Anat. et de la Phys. 1897. Année 33. p. 305—325.
) G. Vassale et F. Generali, Sur les effets de l'exstirpation des glandes parathyréoides. Archiv ital. de Biolog. Turin 1896. Vol. XXV. p. 459—464.
) P. Verdun, Sur les glandules satellites de la thyroide du chat et les kystes qui en derivent. Compt. rend. Soc. de Biolog. 1896.
—— Contribution à l'étude des glandules satellites de la thyroide chez les mammifères et en particulier chez l'homme. Thèse Toulouse. 1896—97. No. 213.
—— Sur les dérivés de la quatrième poche branchiale chez le chat. Compt. rend. Soc. de Biol. Paris. p. 1003—1005. 1897. Sér. 10. T. IV.
—— Évolution de la IVe poche branchiale et de la Thyroide latérale chez le chat. Journ. de l'Anat. et de la Phys. 1898. T. XXXIV. p. 265—304.
—— Contribution à l'étude des dérivés branchiaux chez les Vertébrés supérieurs. Thèse Paris 1897—98. Sér. A. No. 293. No. d'ordre 947.
) T. von Verebély, Beiträge zur Pathologie der branchialen Epithelkörperchen. Virchows Archiv. Bd. CLXXXVII. S. 80—104.
) Swale Vincent and W. A. Jolly, Some observations upon the functions of the thyroid and parathyroid glands. Journal of Physiol. London 1905. Vol. XXXII. p. 65—86.
—— —— Further observations upon the functions of the thyroid and parathyroid glands. Journal of Physiol. London 1906. Vol. XXXIV. p. 295—305.
) A. Wölfler, Über die Entwicklung und den Bau der Schilddrüse mit Rücksicht auf die Entwicklung der Kröpfe. Berlin 1880. Reimer.
) A. Zottermann, Die Schweinethymus als eine Thymus ekto-entodermalis. Anat. Anz. 1911. Bd. XXXVIII. S. 514—530.
) E. Zuckerkandl, Die Entwicklung der Schilddrüse und der Thymus bei der Ratte. Anat. Hefte. 1903. Bd. XXI. S. 3—28.

Erklärung der Tafeln.

Bei allen Figuren bedeutet violett den Rachen, gelb die Trachea, braun die Thyreoidea, grün die Thymus, blau die Entholus, rot die Ektholus, bzw. die Monotholus.

Tafel I.

Schnittfolgen durch die Tholusregion.

Fig. 10—18. Schaf, 1,3 cm S.Stl.
Fig. 19—32. Schaf, 1,6 cm S.Stl.
Fig. 33—47. Schaf, 1,8 cm S.Stl.
Fig. 48—56. Schaf, 3,4 cm S.Stl.
Fig. 57—73. Katze, 0,75 cm S.Stl.

Tafel II.

Schnittfolgen durch die Tholusregion.

Fig. 74— 81. Katze, 1,39 cm S.Stl.
Fig. 82— 92. Katze, 1,52 cm S.Stl.
Fig. 93—110. Katze, 3,1 cm S.Stl.
Fig. 111—115. Schwein, 1,54 cm S.Stl.
Fig. 116—127. Schwein, 1,69 cm S.Stl.
Fig. 128—135. Meerschweinchen, 1,35 cm S.Stl.

Tafel III.

Schnittfolgen durch die Tholusregion und Modelle.

Fig. 136—144. Maulwurf, 0,83 cm S.Stl.
Fig. 145—153. Maulwurf, 1,12 cm S.Stl.
Fig. 154—161. Maulwurf, 1,18 cm S.Stl.
Fig. 162 u. 163. Katze, 0,66 cm S.Stl.
Fig. 164. Katze, 0,82 cm S.Stl.
Fig. 165. Schaf, 1,6 cm S.Stl.
Fig. 166. Katze, 1,39 cm S.Stl.

Die Buchstaben bei Fig. 162 und 163 bedeuten: *ec* Ectoderm; *g* Ectoderm des Gesichtes; *h* Hypophyse; *m* Wand der Mundhöhle; *oe* Ösophagus; *tr* Trachea

LEBENSLAUF.

Ich, JOSEF THEODOR MAYR, Sohn des Bezirkstierarztes JOSEF MAYR und ıer Ehefrau JOSEFINE MAYR, geb. SCHNEIDER, bin geboren am 27. Okt. 1875 zu ınetshausen, B.-A. Krumbach, bayerischer Staatsangehöriger und katholischer ıfession. Nachdem ich am kgl. Ludwigsgymnasium in München die Reife die VIII. Klasse erlangt hatte, widmete ich mich an den tierärztlichen Hochrulen zu München und Dresden dem Studium der Veterinärmedizin. Im Mai 1900 ıngte ich in München die Approbation als Tierarzt und legte dort im re 1903 das Examen für den tierärztlichen Staatsdienst ab. Nach der Approion war ich ein Jahr an verschiedenen Orten als Assistent und Vertreter tätig. Mai 1901 wurde ich zum Distriktstierarzte in Hollfeld in Oberfranken geılt. Diese Stelle hatte ich bis zum Herbst 1909 inne. Am 1. November 1909 olgte meine Ernennung zum städtischen Bezirkstierarzte und Schlachthofıktor in Erlangen. .

Druck von Breitkopf & Härtel in Leipzig.